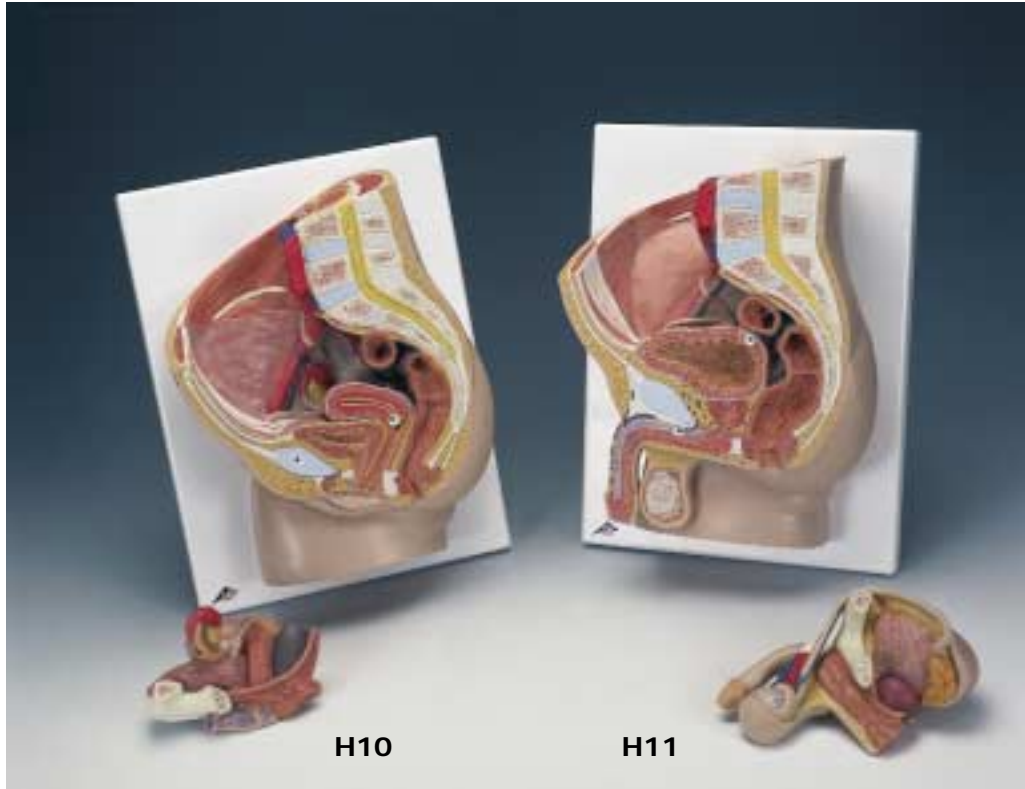


H10, H11



Latin**Latin****H10**

46 Peritoneum viscerale

47 Ureter dexter

48 M. rectus abdominis

49 Tuba uterina (Salpinx)

50 Uterus

51 Tuba uterina, ampulla

52 Ovarium, lig. proprium

53 Uterus, lig. teres

54 M. rectus abdominis

55 Ureter

56 M. obliquus externus abdominis

57 M. obliquus internus abdominis

58 M. transversus abdominis

59 Ren, pelvis

60 Ren, cortex

61 M. latissimus dorsi

62 M. quadratus lumborum

63 M. psoas major

64 M. erector spinae

65 M. psoas minor

66 Ovarium, lig. proprium

67 Ovarium

1 Discus intervertebralis

2 Vertebra lumbalis

3 Medulla spinalis

4 Processus spinosus

5 A. iliaca interna

6 Colon sigmoideum

7 Uterus, cavitas

8 Cervix uteri, portio supravaginalis

9 Rectum, plica transversa

10 Os coccygis (Vertebrae coccygeae I-IV)

11 Uterus, ostium

12 Rectum, ampulla

13 Lig. anococcygeum

14 M. sphincter ani externus

15 M. sphincter ani internus

16 Vagina

17 Labium minus pudendi

18 Labium majus pudendi

19 Clitoris, corpus cavernosum

20 Urethra feminina

21 Symphysis pubica (discus interpubicus)

22 Vesica urinaria

23 Uterus, fundus

24 V. iliaca externa

25 A. iliaca externa

26 V. ovarica

27 A. ovarica

28 A. mesenterica inferior

29 A. renalis

30 Aorta, pars abdominalis

31 V. cava inferior

32 Crista iliaca

33 Ovarium

34 Uterus, facies intestinalis

35 Ureter sinister

36 Vagina

37 M. sphincter ani externus

38 Glandula vestibularis major (BARTHOLINI)

39 Vagina, bulbus vaginae

40 Clitoris

41 Os pubis

42 Vesica urinaria

43 Uterus, lig. teres

44 V. iliaca externa

45 A. iliaca externa

H11

46 Penis, glans

47 Penis

48 Plexus pampiniformis

49 A. testicularis

50 Os pubis

51 Peritoneum viscerale

52 M. rectus abdominis

53 Vesica urinaria

54 Ductus deferens

55 Ureter dexter

56 A. testicularis dextra

57 V. testicularis dextra

58 M. rectus abdominis

59 M. obliquus externus abdominis, aponeurosis

60 M. obliquus internus abdominis

61 M. transversus abdominis

62 Ren, pelvis

63 Ren, cortex

64 M. quadratus lumborum

65 M. latissimus dorsi

66 M. erector spinae

67 M. psoas major

1 Discus intervertebralis

2 Vertebra lumbalis

3 Medulla spinalis

4 Processus spinosus

5 A. iliaca interna

6 Colon sigmoideum

7 Vesica urinaria, tunica muscularis

8 Vesica urinaria, fundus

9 Os coccygis (Vertebrae coccygeae I-IV)

10 Urethra, ostium internum

11 Prostata, utriculus

12 Lig. anococcygeum

13 M. sphincter ani externus

14 M. sphincter ani internus

15 Rectum, ampulla

16 Epididymis, cauda

17 M. cremaster

18 Testis

19 Epididymis, caput

20 Urethra masculina, ostium externum

21 Penis, corpus cavernosum

22 Urethra masculina, pars spongiosa

23 Penis, corpus spongiosum

24 Urethra masculina, pars prostatica

25 Symphysis pubica (discus interpubicus)

26 Rectum, plica transversa

27 Vesica urinaria, apex

28 A. iliaca externa

29 V. iliaca externa

30 Ureter dexter

31 A. mesenterica inferior

32 Aorta, pars abdominalis

33 A. renalis

34 Crista iliaca

35 Vesica urinaria

36 Ductus deferens

37 Ureter sinister

38 Vesicula seminalis

39 Vesica urinaria, tunica muscularis

40 Prostata

41 M. bulbospongiosus

42 Epididymis, caput

43 Epididymis, cauda

44 Scrotum

45 Testis

Pelvic Sections

English

H10

Female Pelvis, 2-part

- 1 Intervertebral disc
- 2 Lumbar vertebra
- 3 Spinal marrow
- 4 Spinous process
- 5 Internal iliac artery
- 6 Sigmoid colon (pelvic colon)
- 7 Uterine cavity
- 8 Supravaginal part of cervix uteri
- 9 Transverse rectal fold
- 10 Coccygeal bone
- 11 Opening of uterus
- 12 Rectal ampulla
- 13 Anococcygeal ligament
- 14 Sphincter ani externus muscle
- 15 Sphincter ani internus muscle
- 16 Vagina
- 17 Lesser pudendal lip
- 18 Greater pudendal lip
- 19 Cavernous body of clitoris
- 20 Feminine urethra
- 21 Pubic symphysis
- 22 Bladder
- 23 Fundus of uterus
- 24 External iliac vein
- 25 External iliac artery
- 26 Ovarian vein
- 27 Ovarian artery
- 28 Inferior mesenteric artery
- 29 Renal artery
- 30 Abdominal aorta
- 31 Inferior vena cava
- 32 Crest of ilium
- 33 Ovary
- 34 Intestinal surface of uterus
- 35 Left ureter
- 36 Vagina
- 37 Sphincter ani externus muscle
- 38 Greater vestibular gland (BARTHOLINI)
- 39 Vestibula of vagina
- 40 Clitoris
- 41 Pubic bone
- 42 Bladder
- 43 Round ligament of uterus
- 44 External iliac vein

- 45 External iliac artery
- 46 Visceral peritoneum
- 47 Right ureter
- 48 Rectus abdominis muscle
- 49 Ovarian canal (uterine tube)
- 50 Uterus
- 51 Ampulla of uterine tube
- 52 Ovarian ligament
- 53 Round ligament of uterus
- 54 Rectus abdominis muscle
- 55 Ureter
- 56 Obliquus externus abdominis muscle
- 57 Obliquus internus abdominis muscle
- 58 Transversus abdominis muscle
- 59 Renal pelvis
- 60 Renal cortex
- 61 Latissimus dorsi muscle
- 62 Quadratus lumborum muscle
- 63 Psoas major muscle
- 64 Erector spinae muscle
- 65 Psoas minor muscle
- 66 Ovarian ligament
- 67 Ovary

English

H11

Male Pelvis, 2-part

- 1 Intervertebral disc
- 2 Lumbar vertebra
- 3 Spinal marrow
- 4 Spinous process
- 5 Internal iliac artery
- 6 Sigmoid colon (pelvic colon)
- 7 Muscular coat of bladder
- 8 Fundus of bladder (Vortex of bladder)
- 9 Coccygeal bone
- 10 Internal urethral orifice
- 11 Prostatic utricle
- 12 Anococcygeal ligament
- 13 Sphincter ani externus muscle
- 14 Sphincter ani internus muscle
- 15 Rectal ampulla
- 16 Cauda of epididymis
- 17 Cremaster muscle
- 18 Testis
- 19 Head of epididymis
- 20 External opening of masculine urethra
- 21 Cavernous body of penis
- 22 Spongy part of masculine urethra
- 23 Spongy body of penis
- 24 Masculine urethra, prostatic part
- 25 Pubic symphysis
- 26 Transverse rectal fold
- 27 Apex of urinary bladder
- 28 External iliac artery
- 29 External iliac vein
- 30 Right ureter
- 31 Inferior mesenteric artery
- 32 Abdominal aorta
- 33 Renal artery
- 34 Crest of ilium
- 35 Bladder
- 36 Deferent duct (spermatic duct)
- 37 Left ureter
- 38 Seminal vesicle
- 39 Muscular coat of bladder
- 40 Prostate
- 41 Bulbospongiosus muscle
- 42 Head of epididymis
- 43 Cauda of epididymis
- 44 Scrotum

Pelvic Sections

- 45 Testis
- 46 Glans of penis
- 47 Penis
- 48 Spermatic plexus
- 49 Testicular artery
- 50 Pubic bone
- 51 Visceral peritoneum
- 52 Rectus abdominis muscle
- 53 Bladder
- 54 Deferent duct (spermatic duct)
- 55 Right ureter
- 56 Right testicular artery
- 57 Right testicular vein
- 58 Rectus abdominis muscle
- 59 Aponeurosis of obliquus externus abdominis muscle
- 60 Obliquus internus abdominis muscle
- 61 Transversus abdominis muscle
- 62 Renal pelvis
- 63 Renal cortex
- 64 Quadratus lumborum muscle
- 65 Latissimus dorsi muscle
- 66 Erector spinae muscle
- 67 Psoas major muscle

Beckenschnitte

Deutsch

H10

Weibliches Becken, 2-teilig

- Zwischenwirbelscheibe, Bandscheibe
- Lendenwirbel
- Rückenmark
- Dornfortsatz
- Innere Beckenschlagader
- S-förmiger Dickdarm
- Gebärmutterhöhle
- Gebärmutterhals, portio supravaginalis
- Zirkuläre Enddarmfalte
- Steißbein
- Gebärmuttermund
- Erweiterung des Enddarmes
- After-Steißbeinband
- Äußerer Afterschließmuskel
- Innerer Afterschließmuskel
- Scheide
- Kleine Schamlippe
- Große Schamlippe
- Kitzlerschwellkörper
- Weibliche Harnröhre
- Schamfuge
- Harnblase
- Gebärmuttergrund
- Äußere Beckenvene
- Äußere Beckenschlagader
- Eierstockvene
- Eierstocksschlagader
- Untere Gekröseschlagader
- Nierenschlagader
- Bauchteil der Hauptschlagader
- Untere Hohlvene
- Darmbeinkamm
- Eierstock
- Gebärmutter, der Darmfläche zugewandte Seite
- Linker Harnleiter
- Scheide
- Äußerer Afterschließmuskel
- Glandula vestibularis major (BARTHOLINI)
- Scheidenvorhofschwellkörper
- Kitzler
- Schambein
- Harnblase
- Rundes Gebärmutterband

- Äußere Beckenvene
- Äußere Beckenschlagader
- Bauchfell, Eingeweideüberzug
- Rechter Harnleiter
- Gerader Bauchmuskel
- Eileiter
- Gebärmutter
- Erweiterung des Eileiters
- Eierstockband
- Rundes Gebärmutterband
- Gerader Bauchmuskel
- Harnleiter
- Äußerer schräger Bauchmuskel
- Innerer schräger Bauchmuskel
- Querer Bauchmuskel
- Nierenbecken
- Nierenrinde
- Breitester Rückenmuskel
- Viereckiger Lendenmuskel
- Großer Lendenmuskel
- Aufrichter der Wirbelsäule
- Kleiner Lendenmuskel
- Eierstockband
- Eierstock

Deutsch

H11

Männliches Becken, 2-teilig

- Zwischenwirbelscheibe, Bandscheibe
- Lendenwirbel
- Rückenmark
- Dornfortsatz
- Innere Beckenschlagader
- S-förmiger Dickdarm
- Harnblase, Muskelschicht
- Blasengrund
- Steißbein
- Innere Harnröhrenöffnung
- Vorsteherdrüse, Utrikulus
- After-Steißbeinband
- Äußerer Afterschließmuskel
- Innerer Afterschließmuskel
- Erweiterung des Enddarmes
- Nebenhoden, Schwanz
- Hodenheber
- Hoden
- Nebenhoden, Kopf
- Harnröhrenmündung (des Mannes)
- Gliederschwellkörper
- Männliche Harnröhre, spongioser Teil
- Harnröhrenschwellkörper
- Männliche Harnröhre, Vorsteherdrüsenteil
- Schamfuge
- Zirkuläre Enddarmfalte
- Harnblasenspitze
- Äußere Beckenschlagader
- Äußere Beckenvene
- Rechter Harnleiter
- Untere Gekröseschlagader
- Bauchteil der Hauptschlagader
- Nierenschlagader
- Darmbeinkamm
- Harnblase
- Samenleiter
- Linker Harnleiter
- Samenbläschen
- Harnblase, Muskelschicht
- Vorsteherdrüse
- Schwellkörpermuskel
- Nebenhoden, Kopf
- Nebenhoden, Schwanz
- Hodensack

Beckenschnitte

- Hoden
- Eichel
- Penis
- Hodenvenengeflecht
- Hodenschlagader
- Schambein
- Bauchfell, Eingeweideüberzug
- Gerader Bauchmuskel
- Harnblase
- Samenleiter
- Rechter Harnleiter
- Rechte Hodenschlagader
- Rechte Hodenvene
- Gerader Bauchmuskel
- Äußerer schräger Bauchmuskel, Aponeurose
- Innerer schräger Bauchmuskel
- Querer Bauchmuskel
- Nierenbecken
- Nierenrinde
- Viereckiger Lendenmuskel
- Breitester Rückenmuskel
- Aufrichter der Wirbelsäule
- Großer Lendenmuskel

Secciones de la Pelvis

Español

H10

Pelvis Feminina, 2 piezas

- 1 Disco intervertebral
- 2 Vértebra lumbar
- 3 Médulla espinal
- 4 Apófisis espinosa
- 5 A. ilíaca interna
- 6 Colon sigmoide
- 7 Útero, cavidad
- 8 Cuello del útero, porción supravaginal
- 9 Recto, pliegue transversal
- 10 Hueso coccígeo (vétrebras coccígeas)
- 11 Útero, orificio
- 12 Recto, ampolla
- 13 Lig. anococcígeo
- 14 M. esfínter externo del ano
- 15 M. esfínter interno del ano
- 16 Vagina
- 17 Labio minor
- 18 Labio mayor
- 19 Clítoris, cuerpo cavernosum
- 20 Uretra femenina
- 21 Sínfisis púbica (disco interpúbico)
- 22 Vejiga urinaria
- 23 Útero, fondo
- 24 V. ilíaca externa
- 25 A. ilíaca externa
- 26 V. ovárica
- 27 A. ovárica
- 28 A. mesentérica inferior
- 29 A. renal
- 30 Aorta, porción abdominal
- 31 V. cava inferior
- 32 Cresta ilíaca
- 33 Ovario
- 34 Útero, cara intestinal
- 35 Uréter izquierdo
- 36 Vagina
- 37 M. esfínter externo del ano
- 38 Glándula vestibular mayor (BARTHOLINI)
- 39 Bulbo de la vagina
- 40 Clítoris
- 41 Hueso pubis
- 42 Vejiga urinaria
- 43 Útero, ligamento redondo
- 44 V. ilíaca externa

- 45 A. ilíaca externa
- 46 Peritoneo visceral
- 47 Uréter derecho
- 48 M. recto del abdomen
- 49 Trompa uterina (salpinx)
- 50 Útero
- 51 Trompa uterina, ampolla
- 52 Ovario, lig. propio
- 53 Útero, ligamento redondo
- 54 M. recto del abdomen
- 55 Uréter
- 56 M. oblicuo externo del abdomen
- 57 M. oblicuo interno del abdomen
- 58 M. transverso del abdomen
- 59 Riñón, pelvis
- 60 Riñón, corteza
- 61 M. latísimo del dorso
- 62 M. cuadrado lumbar
- 63 M. psoas mayor
- 64 M. erector de la espina dorsal
- 65 M. psoas menor
- 66 Ovario, lig. propio
- 67 Ovario

Español

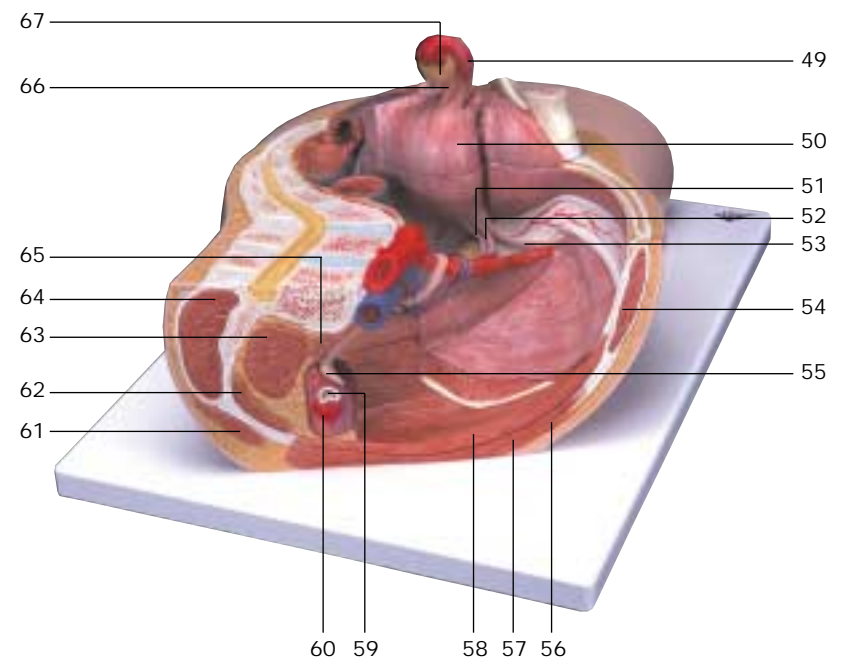
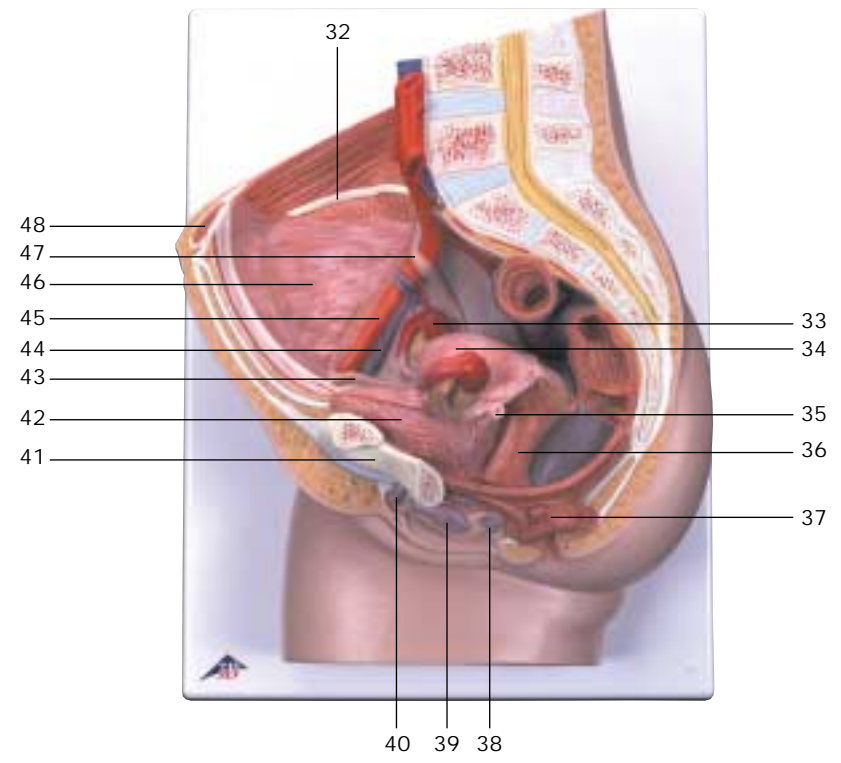
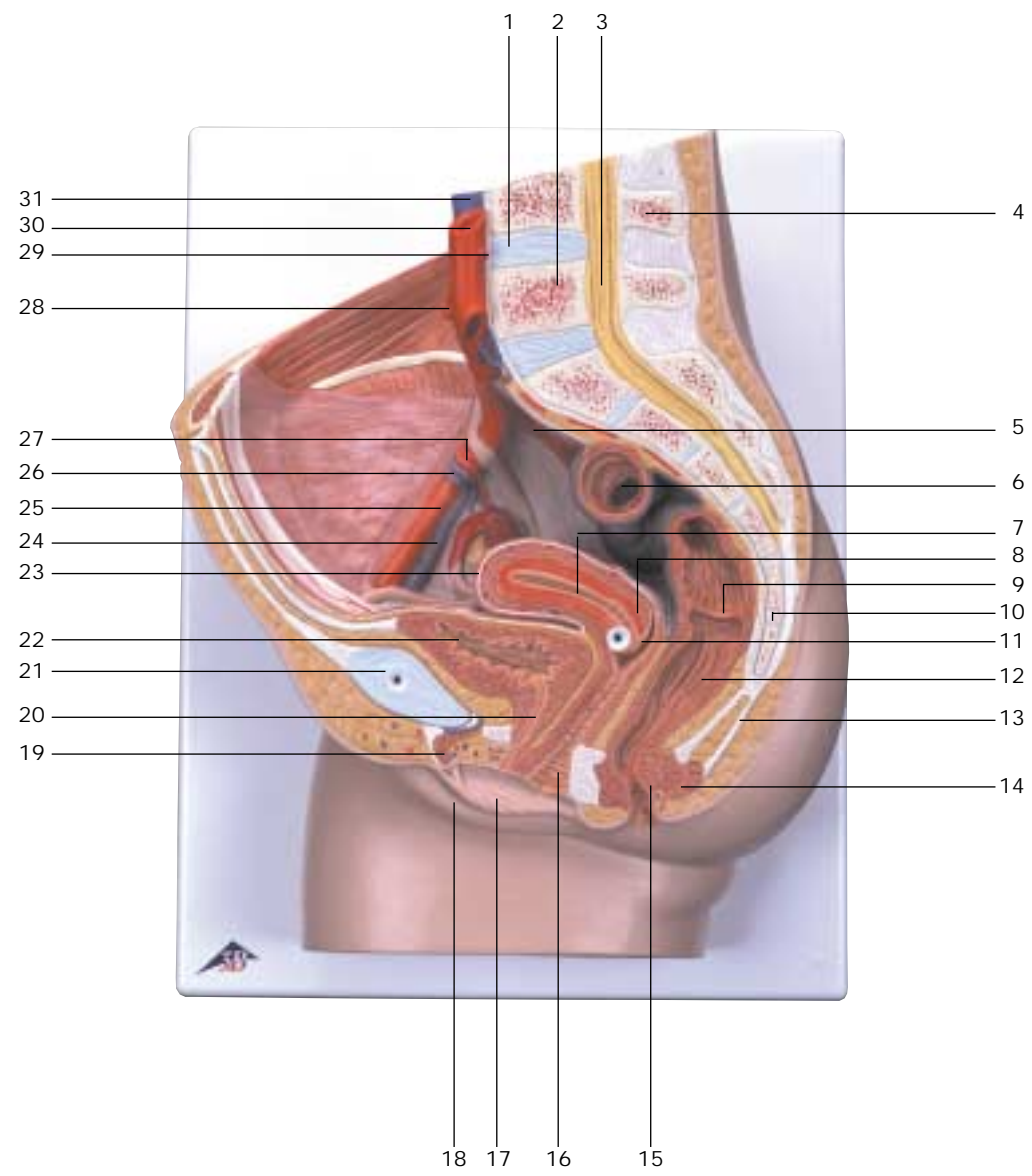
Secciones de la Pelvis

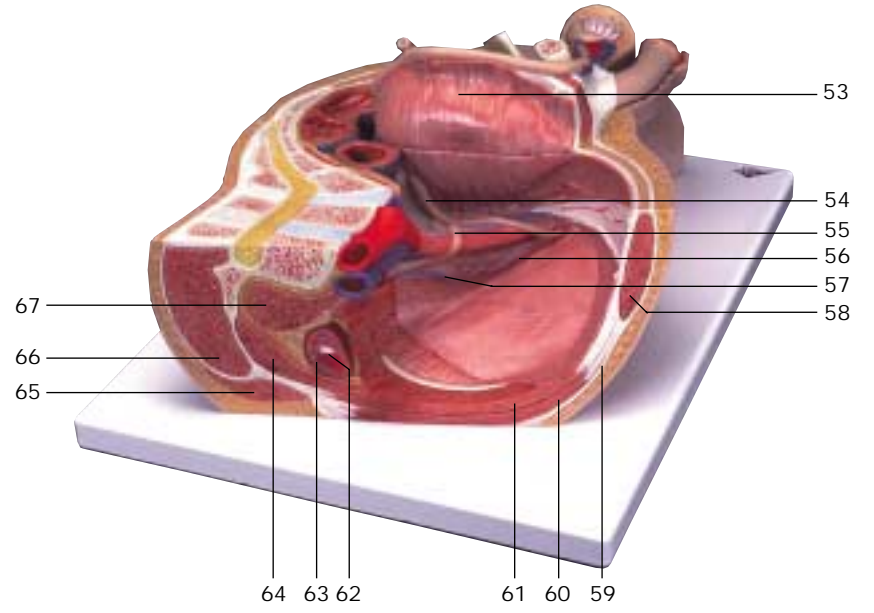
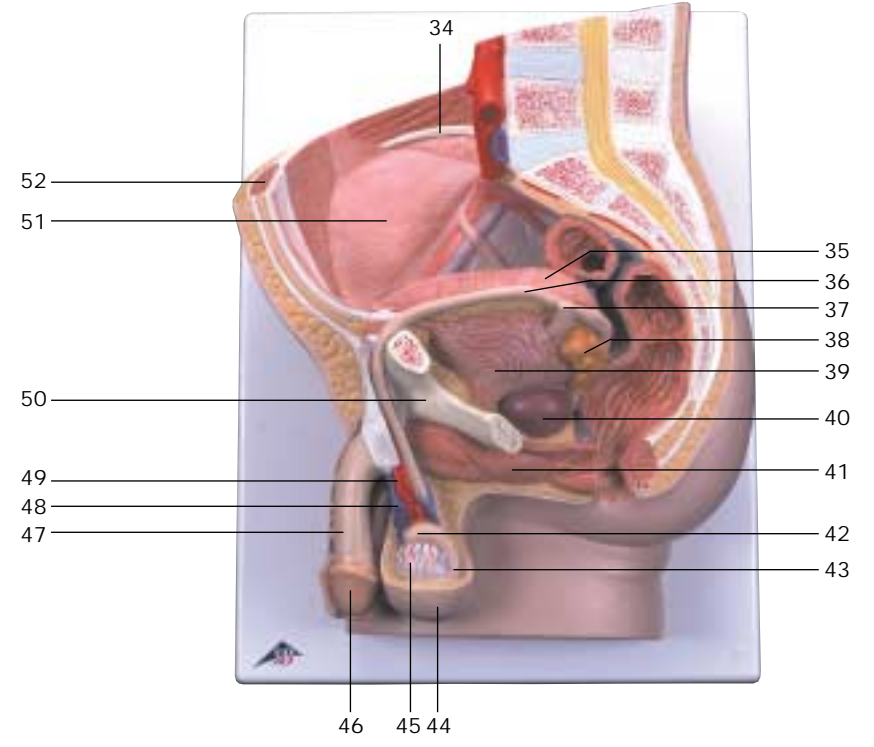
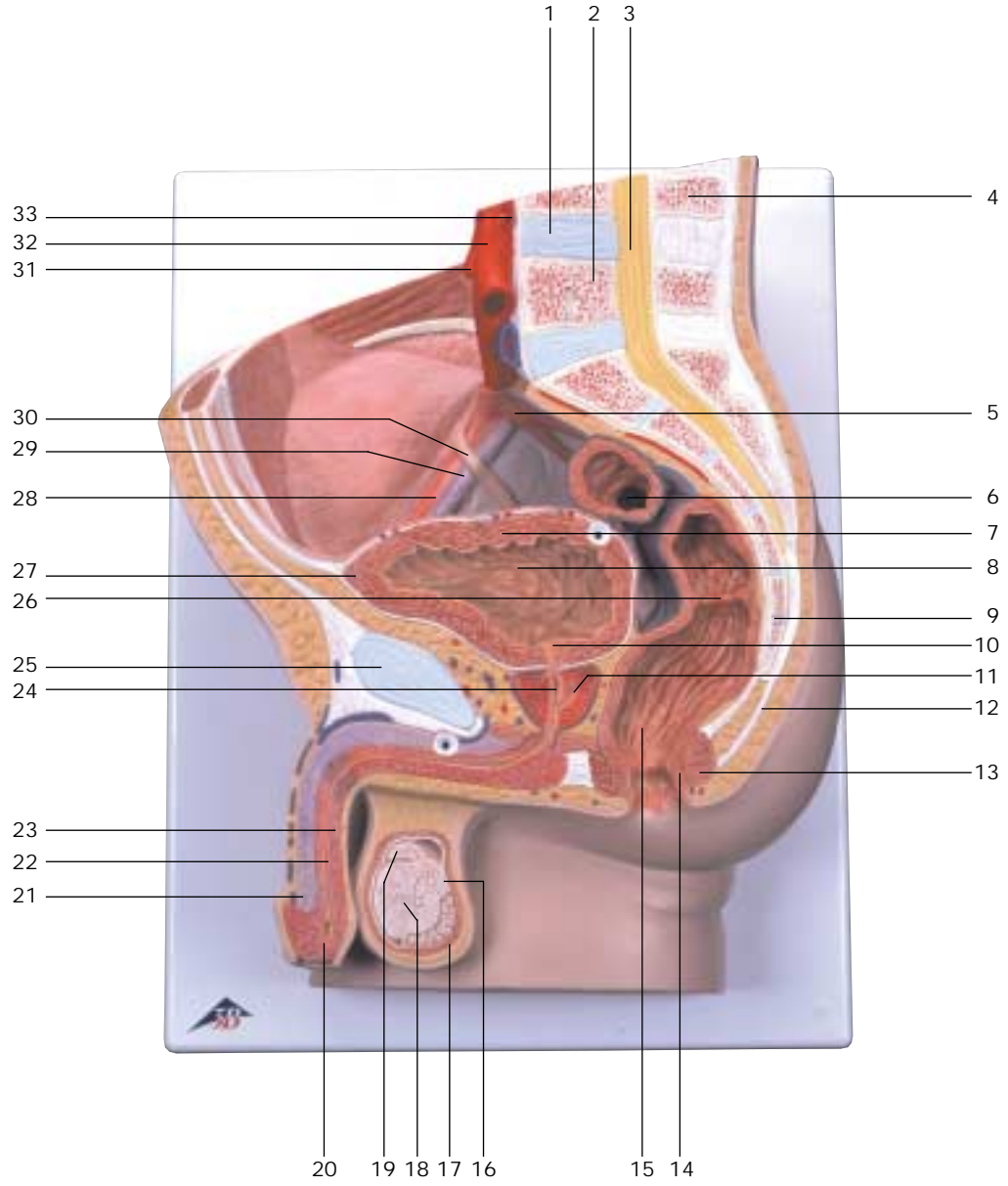
H11

Pelvis masculina, 2 piezas

- 1 Disco intervertebral
- 2 Vértebra lumbar
- 3 Médulla espinal
- 4 Apófisis espinosa
- 5 A. ilíaca interna
- 6 Colon sigmoide
- 7 Vejiga urinaria, túnica muscular
- 8 Vejiga urinaria, fondo
- 9 Hueso coccígeo (vétrebras coccígeas)
- 10 Uretra, orificio interno
- 11 Próstata, utrículo
- 12 Lig. anococcígeo
- 13 M. esfínter externo del ano
- 14 M. esfínter interno del ano
- 15 Recto, ampolla
- 16 Cola del epidídimo
- 17 M. cremáster
- 18 Testículo
- 19 Cabeza del epidídimo
- 20 Uretra masculina, ostium externo
- 21 Pene, cuerpo cavernoso
- 22 Uretra masculina, porción esponjosa
- 23 Pene, cuerpo esponjoso
- 24 Uretra masculina, porción prostática
- 25 Sínfisis púbica (disco interpúbico)
- 26 Recto, pliegue transversal
- 27 Vejiga urinaria, vértice
- 28 A. ilíaca externa
- 29 V. ilíaca externa
- 30 Uréter derecho
- 31 A. mesentérica inferior
- 32 Aorta, porción abdominal
- 33 A. renal
- 34 Cresta ilíaca
- 35 Vejiga urinaria
- 36 Conducto deferente
- 37 Uréter izquierdo
- 38 Vesícula seminal
- 39 Vejiga urinaria, túnica muscular
- 40 Próstata
- 41 M. bulboesponjoso
- 42 Cabeza del epidídimo
- 43 Cola del epidídimo
- 44 Escroto

- 45 Testículo
- 46 Pene, glande
- 47 Pene
- 48 Plexo pampiniforme
- 49 A. testicular
- 50 Hueso pubis
- 51 Peritoneo visceral
- 52 M. recto del abdomen
- 53 Vejiga urinaria
- 54 Conducto deferente
- 55 Uréter derecho
- 56 A. testicular derecha
- 57 V. testicular derecha
- 58 M. recto del abdomen
- 59 M. oblicuo externo del abdomen, aponeurosis
- 60 M. oblicuo interno del abdomen
- 61 M. transverso del abdomen
- 62 Riñón, pelvis
- 63 Riñón, corteza
- 64 M. cuadrado lumbar
- 65 M. latísimo del dorso
- 66 M. erector de la espina dorsal
- 67 M. psoas mayor





Coupes du Bassin

Français

H10

Bassin féminin, en 2 parties

- 1 Disque intervertébral
- 2 Vertèbre lombaire
- 3 Moelle épinière
- 4 Apophyse spinale
- 5 Artère iliaque interne
- 6 Côlon sigmoïde
- 7 Utérus, cavité
- 8 Col de l'utérus, portion sus-vaginale
- 9 Rectum, pli transverse
- 10 Coccyx (vertèbres coccygiennes I-IV)
- 11 Utérus, orifice
- 12 Rectum, ampoule
- 13 Ligament anococcygien
- 14 Muscle sphincter externe de l'anus
- 15 Muscle sphincter interne de l'anus
- 16 Vagin
- 17 Petite lèvre vulvaire
- 18 Grande lèvre vulvaire
- 19 Clitoris, corps caverneux
- 20 Urètre féminin
- 21 Symphyse pubienne (disque interpubien)
- 22 Vésicule urinaire
- 23 Utérus, fond
- 24 Veine iliaque externe
- 25 Artère iliaque externe
- 26 Veine ovarienne
- 27 Artère ovarienne
- 28 Artère mésentérique inférieure
- 29 Artère rénale
- 30 Aorte, partie abdominale
- 31 Veine cave inférieure
- 32 Crête iliaque
- 33 Ovaire
- 34 Utérus, face intestinale
- 35 Uretère gauche
- 36 Vagin
- 37 Muscle sphincter externe de l'anus
- 38 Grande glande vestibulaire (BARTHOLIN)
- 39 Bulbe du vagin
- 40 Clitoris
- 41 Os pubien
- 42 Vésicule urinaire
- 43 Utérus, ligament rond
- 44 Veine iliaque externe

- 45 Artère iliaque externe
- 46 Péritoine viscéral
- 47 Uretère droit
- 48 Muscle droit de l'abdomen
- 49 Trompe de Fallope (salpinx)
- 50 Utérus
- 51 Trompe de Fallope, ampoule
- 52 Ovaire, ligament propre
- 53 Utérus, ligament rond
- 54 Muscle droit de l'abdomen
- 55 Uretère
- 56 Muscle oblique externe de l'abdomen
- 57 Muscle oblique interne de l'abdomen
- 58 Muscle transverse de l'abdomen
- 59 Rein, bassin
- 60 Rein, cortex
- 61 Très grand muscle du dos
- 62 Muscle carré des lombes
- 63 Grand muscle psoas
- 64 Muscle érecteur de l'épine
- 65 Petit muscle psoas
- 66 Ovaire, ligament propre
- 67 Ovaire

Français

H11

Bassin masculin, en 2 parties

- 1 Disque intervertébral
- 2 Vertèbre lombaire
- 3 Moelle épinière
- 4 Apophyse spinale
- 5 Artère iliaque interne
- 6 Côlon sigmoïde
- 7 Vésicule urinaire, tunique musculaire
- 8 Vésicule urinaire, fond
- 9 Coccyx (vertèbres coccygiennes I-IV)
- 10 Urètre, orifice interne
- 11 Prostate, utricule
- 12 Ligament anococcygien
- 13 Muscle sphincter externe de l'anus
- 14 Muscle sphincter interne de l'anus
- 15 Rectum, ampoule
- 16 Epididyme, queue
- 17 Muscle crémaster
- 18 Testicule
- 19 Epididyme, tête
- 20 Urètre masculin, orifice externe
- 21 Pénis, corps caverneux
- 22 Urètre masculin, partie spongieuse
- 23 Pénis, corps spongieux
- 24 Urètre masculin, partie prostatique
- 25 Symphyse pubienne (disque interpubien)
- 26 Rectum, pli transverse
- 27 Vésicule urinaire, pointe
- 28 Artère iliaque externe
- 29 Veine iliaque externe
- 30 Uretère droit
- 31 Artère mésentérique inférieure
- 32 Aorte, partie abdominale
- 33 Artère rénale
- 34 Crête iliaque
- 35 Vésicule urinaire
- 36 Canal déférent
- 37 Uretère gauche
- 38 Vésicule séminale
- 39 Vésicule urinaire, tunique musculaire
- 40 Prostate
- 41 Muscle bulbocaverneux
- 42 Epididyme, tête
- 43 Epididyme, queue
- 44 Scrotum

Coupes du Bassin

- 45 Testicule
- 46 Pénis, gland
- 47 Pénis
- 48 Plexus pampiniforme
- 49 Artère testiculaire
- 50 Os pubien
- 51 Péritoine viscéral
- 52 Muscle droit de l'abdomen
- 53 Vésicule urinaire
- 54 Canal déférent
- 55 Uretère droit
- 56 Artère testiculaire droite
- 57 Veine testiculaire droite
- 58 Muscle droit de l'abdomen
- 59 Muscle oblique externe de l'abdomen, aponeurose
- 60 Muscle oblique interne de l'abdomen
- 61 Muscle transverse de l'abdomen
- 62 Rein, bassin
- 63 Rein, cortex
- 64 Muscle carré des lombes
- 65 Très grand muscle du dos
- 66 Muscle érecteur de l'épine
- 67 Grand muscle psoas

Seções de Pélvis

Português

H10

Pélvis feminina, 2 partes

- 1 Discos intervertebrais
- 2 Vértebra lombar
- 3 Medula espinhal
- 4 Processo espinhoso
- 5 Artéria ilíaca interna
- 6 Cólon sigmóide (cólon pélvico)
- 7 Cavidade do útero
- 8 Porção supravaginal do colo uterino
- 9 Prega transversal do reto
- 10 Cóccix
- 11 Óstio do útero
- 12 Ampola do reto
- 13 Corpo anococcígeo
- 14 Músculo do esfíncter externo do ânus
- 15 Músculo do esfíncter interno do ânus
- 16 Vagina
- 17 Lábio pudendo menor
- 18 Grande lábio pudendo
- 19 Corpo cavernoso do clítoris
- 20 Uretra feminina
- 21 Sínfise púbica
- 22 Bexiga
- 23 Fundo do útero
- 24 Veia ilíaca externa
- 25 Artéria ilíaca externa
- 26 Veia ovárica
- 27 Artéria ovariana
- 28 Artéria mesentérica inferior
- 29 Artéria renal
- 30 Aorta abdominal
- 31 Veia cava inferior (pós-cava)
- 32 Crista ilíaca
- 33 Ovário
- 34 Superfície intestinal do útero
- 35 Ureter esquerdo
- 36 Vagina
- 37 Músculo do esfíncter externo do ânus
- 38 Glândula vestibular maior (glândula de BARTHOLINI)
- 39 Bulbo do vestíbulo
- 40 Clítoris
- 41 Osso púbis
- 42 Bexiga

- 43 Ligamento redondo do útero (ligamento de HUNTER)
- 44 Veia ilíaca externa
- 45 Artéria ilíaca externa
- 46 Peritônio visceral
- 47 Ureter direito
- 48 Músculo reto do abdome
- 49 Tuba uterina (oviduto)
- 50 Útero
- 51 Ampola da trompa uterina
- 52 Ligamento próprio do ovário
- 53 Ligamento redondo do útero (ligamento de HUNTER)
- 54 Músculo reto do abdome
- 55 Ureter
- 56 Músculo oblíquo externo do abdome
- 57 Músculo oblíquo interno do abdome
- 58 Músculo transverso do abdome
- 59 Pelve renal
- 60 Córtex renal
- 61 Músculo grande dorsal
- 62 Músculo quadrado lombar
- 63 Músculo psoas maior
- 64 Músculo eretor da espinha (músculo sacrospinalis)
- 65 Músculo psoas menor
- 66 Ligamento próprio do ovário
- 67 Ovário

Português

H11

Pélvis masculina, 2 partes

- 1 Discos intervertebrais
- 2 Vértebra lombar
- 3 Medula espinhal
- 4 Processo espinhoso
- 5 Artéria ilíaca interna
- 6 Cólon sigmóide (cólon pélvico)
- 7 Bexiga, capa muscular
- 8 Fundo da bexiga (base da bexiga)
- 9 Cóccix
- 10 Óstio interno da uretra (abertura uretral interna)
- 11 Utrículo prostático
- 12 Corpo anococcígeo
- 13 Músculo do esfíncter externo do ânus
- 14 Músculo do esfíncter interno do ânus
- 15 Ampola do reto
- 16 Cauda do epidídimo
- 17 Músculo cremáster
- 18 Testículo
- 19 Cabeça do epidídimo
- 20 Óstio externo da uretra masculina (abertura externa da uretra masculina)
- 21 Corpo cavernoso do pênis
- 22 Parte esponjosa da uretra masculina
- 23 Corpo cavernoso da uretra
- 24 Porção prostática da uretra masculina
- 25 Sínfise púbica
- 26 Prega transversal do reto
- 27 Ápice da bexiga
- 28 Artéria ilíaca externa
- 29 Veia ilíaca externa
- 30 Ureter direito
- 31 Artéria mesentérica inferior
- 32 Aorta abdominal
- 33 Artéria renal
- 34 Crista ilíaca
- 35 Bexiga
- 36 Canal deferente (ducto espermático)
- 37 Ureter esquerdo
- 38 Vesícula seminal (glândula seminal)
- 39 Bexiga, capa muscular
- 40 Próstata (glândula prostática)
- 41 M. bulboesponjoso
- 42 Cabeça do epidídimo

Seções de Pélvis

- 43 Cauda do epidídimo
- 44 Escroto
- 45 Testículo
- 46 Glândula peniana (balanus)
- 47 Pênis
- 48 Plexo pampiniforme
- 49 Artéria testicular
- 50 Osso púbis
- 51 Peritônio visceral
- 52 Músculo reto do abdome
- 53 Bexiga
- 54 Canal deferente (ducto espermático)
- 55 Ureter direito
- 56 Artéria testicular direita
- 57 Veia testicular direita
- 58 Músculo reto do abdome
- 59 Aponeurose do músculo oblíquo externo do abdome
- 60 Músculo oblíquo interno do abdome
- 61 Músculo transverso do abdome
- 62 Pelve renal
- 63 Córtex renal
- 64 Músculo quadrado lombar
- 65 Músculo grande dorsal
- 66 Músculo eretor da espinha (músculo sacrospinalis)
- 67 Músculo psoas maior

骨盤の断面モデル

日本語

日本語

骨盤の断面モデル

- H10**
女性骨盤内臓器、2分解モデル
- 1 椎間盤
 - 2 腰椎
 - 3 脊髄
 - 4 棘突起
 - 5 内腸骨動脈
 - 6 S状結腸
 - 7 子宮腔
 - 8 子宮頸
 - 9 直腸横ヒダ
 - 10 尾骨
 - 11 外子宮口
 - 12 直腸膨大部
 - 13 肛門尾骨靭帯
 - 14 外肛門括約筋
 - 15 内肛門括約筋
 - 16 膣
 - 17 小陰唇
 - 18 大陰唇
 - 19 陰核海綿体
 - 20 尿道
 - 21 恥骨結合
 - 22 膀胱
 - 23 子宮底
 - 24 外腸骨静脈
 - 25 外腸骨動脈
 - 26 卵巢静脈
 - 27 卵巢動脈
 - 28 下腸間膜動脈
 - 29 腎動脈
 - 30 腹大動脈
 - 31 下大静脈
 - 32 腸骨稜
 - 33 卵巢
 - 34 子宮の後面
 - 35 左尿管
 - 36 膣
 - 37 外肛門括約筋
 - 38 大前庭腺（バルトリン腺）
 - 39 前庭球
 - 40 陰核
 - 41 恥骨
 - 42 膀胱
 - 43 子宮円索
 - 44 外腸骨静脈
 - 45 外腸骨動脈
 - 46 臓側腹膜
 - 47 右尿管
 - 48 腹直筋
 - 49 卵管
 - 50 子宮
 - 51 卵管膨大部
 - 52 固有卵巢索
 - 53 子宮円索
 - 54 腹直筋
 - 55 尿管
 - 56 外腹斜筋
 - 57 内腹斜筋
 - 58 腹横筋
 - 59 腎盤（腎盂）
 - 60 腎皮質
 - 61 広背筋
 - 62 腰方形筋
 - 63 大腰筋
 - 64 脊柱起立筋[®]
 - 65 小腰筋
 - 66 固有卵巢索
 - 67 卵巢

- H11**
男性骨盤内臓器、2分解モデル
- 1 椎間盤
 - 2 腰椎
 - 3 脊髄
 - 4 棘突起
 - 5 内腸骨動脈
 - 6 S状結腸
 - 7 膀胱の筋層
 - 8 膀胱底
 - 9 尾骨
 - 10 内尿道口
 - 11 前立腺
 - 12 肛門尾骨靭帯
 - 13 外肛門括約筋
 - 14 内肛門括約筋
 - 15 直腸膨大部
 - 16 精巣上体尾
 - 17 精巣挙筋
 - 18 精巣
 - 19 精巣上体頭
 - 20 外尿道口
 - 21 陰茎海綿体
 - 22 尿道の海綿体部
 - 23 尿道海綿体
 - 24 尿道の前立腺部
 - 25 恥骨結合
 - 26 直腸横ヒダ
 - 27 膀胱頂
 - 28 外腸骨動脈
 - 29 外腸骨静脈
 - 30 右尿管
 - 31 下腸間膜動脈
 - 32 腹大動脈
 - 33 腎動脈
 - 34 腸骨稜
 - 35 膀胱
 - 36 精管
 - 37 左尿管
 - 38 精囊
 - 39 膀胱の筋層
 - 40 前立腺
 - 41 球海綿体筋
 - 42 精巣上体頭
 - 43 精巣上体尾
 - 44 陰囊
 - 45 精巣
 - 46 陰茎亀頭
 - 47 陰茎
 - 48 蔓状静脈叢
 - 49 精巣動脈
 - 50 恥骨
 - 51 臓側腹膜
 - 52 腹直筋
 - 53 膀胱
 - 54 精管
 - 55 右尿管
 - 56 右精巣動脈
 - 57 右精巣静脈
 - 58 腹直筋
 - 59 外腹斜筋腱膜
 - 60 内腹斜筋
 - 61 腹横筋
 - 62 腎盤（腎盂）
 - 63 腎皮質
 - 64 腰方形筋[®]
 - 65 広背筋
 - 66 脊柱起立筋
 - 67 大腰筋



3B Scientific Products

Internet: <http://www.3bscientific.com>