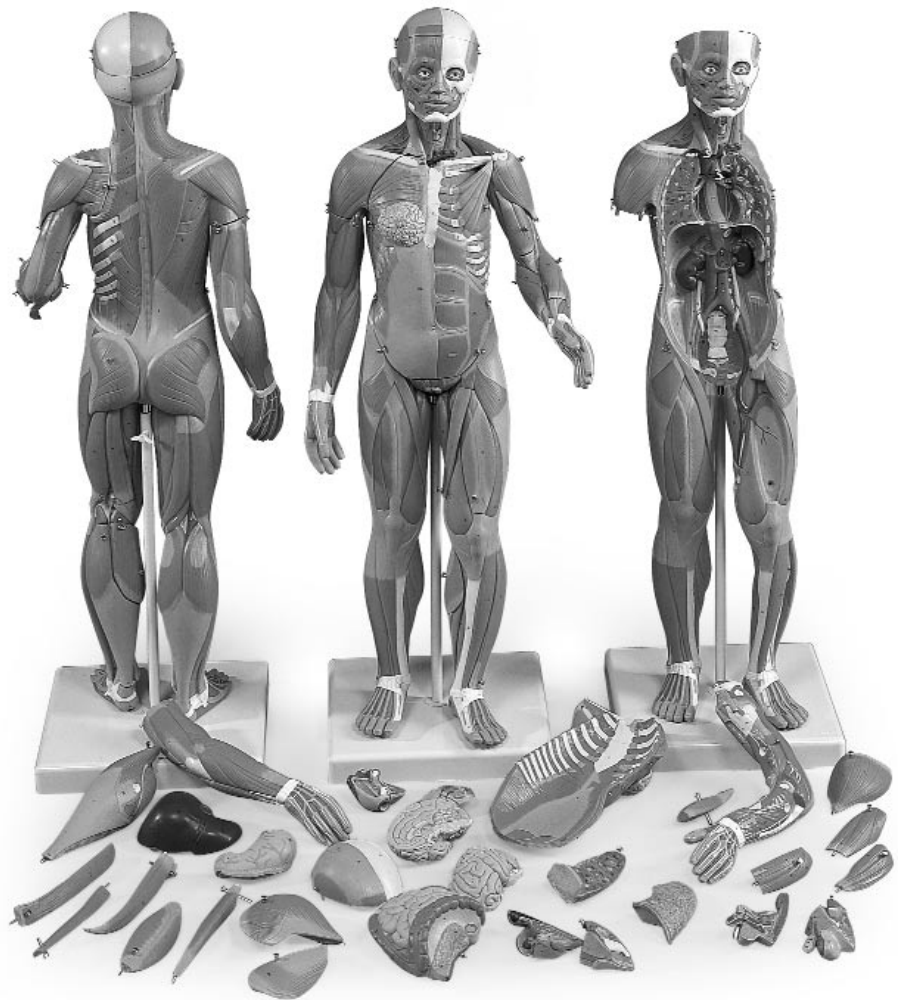


# B55 / B56



## Caput

### Encephalon

#### Nn. craniales

- 1 Tractus Olfactorius (I)
- 2 Tractus opticus (II)
- 3 N. oculomotorius (III)
- 4 N. trochlearis (IV)
- 5 N. trigeminus (V)
- 6 N. abducens (VI)
- 7 N. facialis (VII), N. vestibulocochlearis (VIII),  
N. glossopharyngeus (IX), N. vagus (X)

#### 8 Telencephalon, Cerebrum

- 9 Lobus frontalis
- 10 Lobus parietalis
- 11 Lobus occipitalis
- 12 Lobus temporalis
- 13 Sulcus centralis
- 14 Sulcus lateralis (Sylvii)
- 15 Corpus callosum
- 16 Corpus callosum, rostrum
- 17 Corpus callosum, genu
- 18 Corpus callosum, truncus
- 19 Corpus callosum, splenium
- 20 Septum pellucidum

#### 21 Diencephalon

- 22 Fornix
- 23 Plexus choroideus ventriculi tertii
- 24 Thalamus
- 25 Adhaesio interthalamica
- 26 Hypothalamus
- 27 Chiasma opticum
- 28 Recessus infundibuli
- 29 Corpus mamillare

#### 30 Cerebellum

- 31 Arbor vitae
- 32 Flocculus

#### 33 Mesencephalon

- 34 Lamina quadrigemina (Lamina tecti)
- 35 Aquaeductus mesencephali
- 36 Cerebrum, pedunculus

#### 37 Pons

- 38 Ventriculus quartus

#### 39 Medulla oblongata

- 40 Canalis centralis

### Cranium internum

- 1 Foveolae granulares
- 2 Sulci arteriae meningae mediae
- 3 Dura mater cranialis
- 4 Sinus sagittalis superior
- 5 Diploe

#### Basis cranii

- 6 Fossa cranii anterior
- 7 Os ethmoidale, lamina cribrosa

- 8 Crista galli
- 9 Canalis opticus
- 10 Hypophysis (Glandula pituitaria)
- 11 Os sphenoidale
- 12 Fissura orbitalis superior
- 13 Foramen rotundum
- 14 Foramen ovale
- 15 Foramen lacerum
- 16 Fossa cranii media
- 17 Eminentia arcuata
- 18 Porus acusticus internus
- 19 Sulcus sinus sigmoidei
- 20 Foramen jugulare
- 21 Clivus
- 22 Fossa cranii posterior
- 23 Os occipitale, protuberantia interna
- 24 Sinus cavernosus
- 25 Plexus basilaris
- 26 Sinus petrosus superior
- 27 Sinus petrosus inferior
- 28 Sinus sigmoideus
- 29 Sinus occipitalis
- 30 Sinus transversus

### Cranium externum

- 31 Galea aponeurotica
- 32 Os frontale
- 33 Sutura coronalis
- 34 Os parietale
- 35 Sutura sagittalis
- 36 Sutura lambdoidea
- 37 Os occipitale
- 38 Processus mastoideus
- 39 Porus acusticus externus
- 40 Arcus zygomaticus
- 41 Os zygomaticum
- 42 Maxilla
- 43 Os nasale
- 44 Cartilago alaris major
- 45 Mandibula, ramus
- 46 Mandibula, processus coronoideus
- 47 Mandibula, processus condylaris
- 48 Incisura mandibulae
- 49 Mandibula, angulus
- 50 Mandibula, corpus
- 51 Os hyoideum

#### Musculi

- 52 M. epicranii, M. occipitofrontalis, venter frontalis
- 53 M. temporalis
- 54 M. epicranii, M. temporoparietalis
- 55 M. auricularis superior
- 56 M. epicranii, M. occipitofrontalis, venter occipitalis
- 57 M. orbicularis oculi, pars palpebralis

**Latin**

- 58 M. orbicularis oculi, pars orbitalis  
 59 M. zygomaticus minor  
 60 M. levator labii superioris  
 61 M. nasalis  
 62 M. orbicularis oris  
 63 M. zygomaticus major  
 64 M. buccinator  
 65 M. masseter  
 66 M. risorius  
 67 M. depressor anguli oris  
 68 M. depressor labii inferioris  
 69 M. mentalis  
 70 M. hyoglossus  
 71 M. geniohyoideus  
 72 M. mylohyoideus  
 73 M. digastricus, venter anterior  
 74 M. stylohyoideus  
 75 M. omohyoideus, venter superior  
 76 M. omohyoideus, venter inferior  
 77 M. sternohyoideus  
 78 M. sternothyroideus  
 79 M. thyrohyoideus  
 80 M. cricothyroideus  
 81 M. sternocleidomastoideus  
 82 M. scalenus anterior  
 83 M. scalenus medius  
 84 M. scalenus posterior  
 85 M. levator scapulae  
 86 M. splenius capitis
- Vasa**  
 87 A. carotis communis  
 88 A. subclavia  
 89 V. jugularis interna  
 90 V. jugularis externa  
 91 V. subclavia
- Glandulae**  
 92 Glandula lacrimalis  
 93 Glandula parotidea  
 94 Glandula submandibularis  
 95 Glandula thyroidea  
 96 Cartilago thyroidea  
 97 Lig. thyrohyoideum medianum  
 98 Membrana thyrohyoidea

**Extremitas Superior**

- 1 Clavicula  
 2 Acromion  
 3 Scapula, spina  
 4 Humerus
- Musculi**  
 5 M. deltoideus  
 6 M. supraspinatus  
 7 M. subscapularis  
 8 M. coracobrachialis  
 9 M. subclavius

- 10 M. infraspinatus  
 11 M. teres minor  
 12 M. teres major  
 13 M. latissimus dorsi  
 14 M. biceps brachii, caput longum  
 15 M. biceps brachii, caput breve  
 16 M. brachialis  
 17 M. triceps brachii, caput laterale  
 18 M. triceps brachii, caput longum  
 19 M. triceps brachii, caput mediale  
 20 M. brachioradialis  
 21 M. extensor carpi radialis longus  
 22 M. extensor carpi radialis brevis  
 23 M. pronator teres  
 24 M. flexor carpi radialis  
 25 M. palmaris longus  
 26 M. flexor carpi ulnaris  
 27 M. flexor digitorum superficialis manus  
 28 M. flexor digitorum profundus manus  
 29 M. flexor pollicis longus  
 30 M. pronator quadratus  
 31 M. extensor digitorum manus  
 32 M. extensor digiti minimi  
 33 M. extensor carpi ulnaris  
 34 M. anconeus  
 35 M. supinator  
 36 M. abductor pollicis longus  
 37 M. extensor pollicis brevis  
 38 M. extensor pollicis longus  
 39 Retinaculum extensorum  
 40 Mm. interossei dorsales manus  
 41 M. abductor pollicis brevis  
 42 M. flexor pollicis brevis  
 43 M. adductor pollicis  
 44 M. abductor digiti minimi manus  
 45 Retinaculum flexorum  
 46 M. flexor digitorum superficialis, tendo  
 47 M. flexor pollicis longus, tendo  
 48 M. extensor pollicis longus, tendo  
 49 Connexus intertendinei  
 50 M. extensor digitorum manus, tendo
- Vasa**  
 51 A. axillaris  
 52 A. brachialis  
 53 A. collateralis ulnaris superior  
 54 A. radialis  
 55 A. ulnaris  
 56 A. interossea posterior  
 57 A. interossea anterior  
 58 Arcus palmaris superficialis  
 59 Aa. digitales palmares communes  
 60 Aa. digitales palmares propriae
- Nervi**  
 61 Plexus brachialis, fasciculus medialis  
 62 Plexus brachialis, fasciculus lateralis  
 63 N. cutaneus brachii medialis

**Latin**

- 64 N. ulnaris  
 65 N. medianus  
 66 N. musculocutaneus  
 67 N. axillaris  
 68 N. radialis  
 69 N. interosseus anterior  
 70 N. radialis, ramus superficialis  
 71 N. cutaneus brachii post. n. radialis

**Extremitas Inferior**

- 1 Trochanter major  
 2 Patella  
 3 Tibia  
 4 Fibula  
 5 Malleolus medialis  
 6 Malleolus lateralis  
 7 Os metatarsale I  
 8 Calcaneus  
 9 Tendo calcaneus
- Musculi**  
 10 M. gluteus maximus  
 11 M. gluteus medius  
 12 M. piriformis  
 13 M. gemellus superior  
 14 M. obturatorius internus  
 15 M. gemellus inferior  
 16 M. quadratus femoris  
 17 M. tensor fasciae latae  
 18 Tractus iliotibialis  
 19 M. rectus femoris  
 20 M. vastus lateralis  
 21 M. vastus intermedius  
 22 M. vastus medialis  
 23 M. sartorius  
 24 M. iliopsoas  
 25 M. adductor longus  
 26 M. pectineus  
 27 M. gracilis  
 28 M. adductor magnus  
 29 M. semimembranosus  
 30 M. semitendinosus  
 31 M. biceps femoris, caput longum  
 32 M. biceps femoris, caput breve  
 33 M. tibialis anterior  
 34 M. extensor digitorum longus pedis  
 35 M. fibularis (peroneus) longus  
 36 M. fibularis (peroneus) brevis  
 37 M. gastrocnemius, caput laterale  
 38 M. gastrocnemius, caput mediale  
 39 M. soleus  
 40 M. tibialis posterior  
 41 M. popliteus  
 42 M. flexor digitorum longus pedis  
 43 M. flexor hallucis longus  
 44 M. extensor hallucis longus

- 45 M. extensor hallucis brevis  
 46 M. extensor digitorum brevis pedis  
 47 M. abductor digiti minimi pedis  
 48 M. abductor hallucis  
 49 Retinaculum musculorum extensorum inferius
- Vasa**  
 50 A. femoralis  
 51 V. femoralis  
 52 A. circumflexa femoris lateralis, ramus descendens  
 53 A. circumflexa femoris lateralis, ramus ascendens  
 54 A. poplitea  
 55 A. tibialis posterior  
 56 A. tibialis anterior  
 57 A. malleolaris anterior lateralis
- Nervi**  
 58 N. ischiadicus  
 59 N. femoralis  
 60 N. tibialis  
 61 N. fibularis communis  
 62 N. fibularis profundus  
 63 N. fibularis superficialis

**Truncus****Thorax**

- 1 Clavicula  
 2 Sternum  
 3 Sternum, processus xiphoideus  
 4 Sternum, manubrium  
 5 Incisura jugularis  
 6 Lig. sternoclaviculare anterius  
 7 Costa 1-12  
 8 Cartilago costalis
- Musculi**  
 9 M. subclavius  
 10 M. infraspinatus  
 11 M. teres minor  
 12 M. teres major  
 13 M. latissimus dorsi  
 14 Fascia thoracolumbalis  
 15 M. iliocostalis  
 16 M. serratus posterior inferior  
 17 M. longissimus thoracis  
 18 M. rhomboideus major  
 19 M. serratus posterior superior  
 20 M. rhomboideus minor  
 21 M. trapezius, pars descendens  
 22 M. trapezius, pars transversa  
 23 M. trapezius, pars ascendens  
 24 M. serratus anterior  
 25 Mm. intercostales externi  
 26 Mm. intercostales interni  
 27 M. pectoralis minor  
 28 M. pectoralis major, pars clavicularis

*Latin*

- 29 M. pectoralis major, pars sternocostalis  
30 M. pectoralis major, pars abdominalis  
31 M. transversus thoracis  
**32 Diaphragma**  
33 Hiatus oesophageus  
34 Diaphragma, centrum tendineum  
35 Foramen v. cavae  
36 Hiatus aorticus  
**37 Oesophagus, Pars thoracica**  
**Cor**  
38 Atrium dextrum  
39 Auricula dextra  
40 Ventriculus dexter  
41 Atrium sinistrum  
42 Auricula sinistra  
43 Ventriculus sinister  
44 Septum interventriculare  
45 Valva atrioventricularis dextra (Valva tricuspidalis)  
46 Valva trunci pulmonalis  
47 Valva atrioventricularis sinistra (Valva mitralis)  
48 Valva aortae  
49 Truncus pulmonalis  
50 A. pulmonalis dextra  
51 A. pulmonalis sinistra  
52 Aorta, pars ascendens  
53 Aorta, pars thoracica  
54 V. brachiocephalica dextra  
55 V. brachiocephalica sinistra  
56 V. cava superior  
57 V. cava inferior  
58 Vv. pulmonales dextrae  
59 Vv. pulmonales sinistrae  
**Pulmo**  
60 Pulmo dexter, lobus superior  
61 Fissura horizontalis  
62 Pulmo dexter, lobus medius  
63 Fissura obliqua  
64 Pulmo dexter, lobus inferior  
65 Lig. pulmonale  
66 Pulmo, hilum  
67 Pulmo sinister, lobus superior  
68 Lingula pulmonis sinistri  
69 Pulmo sinister, lobus inferior  
70 Trachea, bifurcatio  
71 Bronchus principalis dexter  
72 Bronchus principalis sinister  
**73 Mamma, lobuli glandulae**  
74 Papilla mammaria

**Abdomen**

- 75 Umbilicus  
**Musculi**  
76 M. obliquus internus abdominis

- 77 M. obliquus externus abdominis  
78 Vagina m. recti abdominis, lamina anterior  
79 Linea alba  
80 M. rectus abdominis  
81 Intersectio tendinea  
82 Vagina m. recti abdominis, lamina posterior  
83 Linea arcuata  
84 M. transversus abdominis  
85 M. quadratus lumborum  
86 M. psoas major  
87 M. iliacus  
88 M. piriformis  
89 M. levator ani  
**Vasa**  
90 Aorta, pars abdominalis  
91 Truncus coeliacus  
92 A. et V. testicularis (ovarica)  
93 A. mesenterica inferior  
94 Aorta, bifurcatio  
95 A. iliaca communis  
96 A. iliaca interna  
97 A. iliaca externa  
98 V. iliaca externa  
99 V. iliaca interna  
100 V. iliaca communis  
**Gaster**  
101 Cardia  
102 Gaster, fundus  
103 Gaster, corpus  
104 Pars pylorica  
105 Pylorus  
106 A. gastrica dextra  
107 A. gastrica sinistra  
108 A. gastromentalis dextra  
109 A. gastromentalis sinistra  
**Hepar**  
110 Hepar, lobus dexter  
111 Hepar, lobus sinister  
112 Hepar, lobus caudatus  
113 Hepar, lobus quadratus  
114 Lig. teres hepatis  
115 Lig. falciforme hepatis  
116 V. portae hepatis  
117 A. hepatica propria  
118 Ductus hepaticus communis  
119 Ductus cysticus  
120 Vesica biliaris  
121 Ductus choledochus  
**Pancreas**  
122 A. hepatica communis  
123 Pancreas, cauda  
124 Pancreas, corpus  
125 Pancreas, caput  
**Duodenum**  
126 Duodenum, ampulla

*Latin*

- 127 Duodenum, pars descendens  
128 Duodenum, pars horizontalis (pars inferior)  
129 Duodenum, pars ascendens  
130 A. mesenterica superior  
131 V. mesenterica superior  
132 V. mesenterica inferior  
**133 Splen (Lien)**  
134 A. splenica (A. lienalis)  
135 V. splenica (V. lienalis)  
**136 Jejunum**  
**137 Ileum**  
138 Valva ileocecalis (Valva ilealis)  
**Colon**  
139 Cecum  
140 Appendix vermiformis  
141 Colon ascendens  
142 Colon transversum  
143 Colon descendens  
144 Colon sigmoideum  
145 Taenia libera  
146 Mesenterium  
**Ren**  
147 Ren dexter  
148 Ureter dexter  
149 V. renalis dextra  
150 A. renalis sinistra  
**Glandula suprarenalis**  
151 Glandula suprarenalis dextra  
152 V. suprarenalis

**Ossa Pelvis**

- 153 Os sacrum  
154 Os coccygis  
155 Os pubis  
156 Crista iliaca

**Organa genitalia masculina**

- 157 Penis  
158 Penis, preputium  
159 Penis, glans  
160 Penis, corpus cavernosum  
161 Penis, corpus spongiosum  
162 Scrotum  
163 Testis  
164 Epididymis, caput  
165 M. cremaster  
166 Fascia spermatica externa  
167 Canalis inguinalis  
168 Ductus deferens  
169 Vesica urinaria  
170 Prostata  
171 Ureter sinister  
172 Vesicula seminalis  
173 Rectum  
174 M. sphincter ani externus

- 175 Urethra  
176 Symphysis pubica (discus interpubicus)  
177 Peritoneum viscerale

**Organa genitalia feminina**

- 178 Tuba uterina (Salpinx)  
179 Uterus, lig. teres  
180 Ovarium  
181 Uterus, lig. latum  
182 Uterus  
183 Vagina  
184 Labium majus pudendi  
185 Clitoris

# Muscle Figure

English

## Head

### Encephalon

#### Cranial nerves

- 1 Olfactory nerves (I)
- 2 Optic nerves (II)
- 3 Oculomotor nerve (III)
- 4 Trochlear nerve (IV)
- 5 Trigeminal nerve (V)
- 6 Abducent nerve (VI)
- 7 Facial nerve (VII), Vestibulocochlear nerve (VIII), Glossopharyngeal nerve (IX), Vagus nerve (X)

#### 8 Cerebrum

- 9 Frontal lobe
- 10 Parietal lobe
- 11 Occipital lobe
- 12 Temporal lobe
- 13 Central sulcus
- 14 Lateral sulcus
- 15 Corpus callosum
- 16 Rostrum of corpus callosum
- 17 Genu of corpus callosum
- 18 Trunk of corpus callosum
- 19 Splenium of corpus callosum
- 20 Pellucid septum

#### 21 Diencephalon

- 22 Fornix
- 23 Choroid plexus of third ventricle
- 24 Thalamus
- 25 Interthalamic connexus
- 26 Hypothalamus
- 27 Optic chiasm
- 28 Infundibular recess
- 29 Mamillary body

#### 30 Cerebellum

- 31 Arbor vitae
- 32 Floccule
- 33 Mesencephalon
- 34 Lamina quadrigemina
- 35 Aqueduct of mesencephalon
- 36 Peduncle of cerebrum

#### 37 Pons (bridge of Varolius)

- 38 Fourth ventricle
- 39 Medulla oblongata
- 40 Central canal

### Internal skull

- 1 Granular foveolae
- 2 Grooves for middle meningeal artery
- 3 Dura mater of brain
- 4 Superior sagittal sinus
- 5 Diploë

#### Cranial base

- 6 Anterior cranial fossa
- 7 Cribrous lamina of ethmoid bone
- 8 Cock's comb

- 9 Optic canal (optic foramen)
- 10 Pituitary gland (hypophysis)
- 11 Small wing of sphenoid bone
- 12 Superior orbital fissure
- 13 Round foramen
- 14 Oval foramen
- 15 Foramen lacerum
- 16 Medial cranial fossa
- 17 Arcuate eminence
- 18 Internal acoustic pore
- 19 Sulcus of sigmoid sinus
- 20 Jugular foramen
- 21 Clivus
- 22 Posterior cranial fossa
- 23 Internal occipital protuberance
- 24 Cavernous sinus
- 25 Basilar plexus
- 26 Superior petrosal sinus
- 27 Inferior petrosal sinus
- 28 Sigmoid sinus
- 29 Occipital sinus
- 30 Transverse sinus

### External skull

- 31 Galea aponeurotica
- 32 Frontal bone
- 33 Coronal suture
- 34 Parietal bone
- 35 Sagittal suture
- 36 Lambdoid suture
- 37 Occipital bone
- 38 Mastoid process
- 39 External acoustic pore
- 40 Zygomatic arch
- 41 Zygomatic bone (cheekbone)
- 42 Maxillary bone
- 43 Nasal bone
- 44 Major alar cartilage
- 45 Ramus of mandible
- 46 Coronoid process of mandible
- 47 Condyle of mandible
- 48 Mandibular notch
- 49 Mandibular angle (angle of jaw)
- 50 Mandibular body
- 51 Hyoid bone

#### Muscles

- 52 Epicranial muscle, Frontal belly of occipitofrontalis muscle
- 53 Temporalis muscle
- 54 Epicranial muscle, Temporoparietalis muscle
- 55 Auricularis superior muscle
- 56 Epicranial muscle, Occipital belly of occipitofrontalis muscle
- 57 Palpebral part of orbicularis oculi muscle
- 58 Orbital part of orbicularis oculi muscle

English

- 59 Zygomaticus minor muscle
- 60 Levator labii superioris muscle
- 61 Nasal muscle
- 62 Orbicularis oris muscle
- 63 Zygomaticus major muscle
- 64 Buccinator muscle
- 65 Masseter muscle
- 66 Risorius muscle
- 67 Depressor anguli oris muscle
- 68 Depressor labii inferioris muscle
- 69 Mental muscle
- 70 Hyoglossus muscle
- 71 Genohyoideus muscle
- 72 Mylohyoideus muscle
- 73 Anterior belly of digastric muscle
- 74 Stylohyoideus muscle
- 75 Superior belly of omohyoid muscle
- 76 Inferior belly of omohyoid muscle
- 77 Sternohyoideus muscle
- 78 Sternothyroideus muscle
- 79 Thyrohyoideus muscle
- 80 Cricothyroid muscle
- 81 Sternocleidomastoideus muscle
- 82 Scalenus anterior muscle
- 83 Scalenus medius muscle
- 84 Scalenus posterior muscle
- 85 Levator scapulae muscle
- 86 Splenius capitis muscle

#### Vessels

- 87 Common carotid artery
- 88 Subclavian artery
- 89 Internal jugular vein
- 90 External jugular vein
- 91 Subclavian vein

#### Glands

- 92 Lacrimal gland
- 93 Parotid gland
- 94 Submandibular gland
- 95 Thyroid gland
- 96 Thyroid cartilage
- 97 Medial thyrohyoid ligament
- 98 Thyroid membrane

### Superior extremity

- 1 Clavicle
- 2 Acromion (acromial bone)
- 3 Scapular spine
- 4 Humerus

#### Muscles

- 5 Deltoideus muscle
- 6 Supraspinatus muscle
- 7 Subscapularis muscle
- 8 Coracobrachialis muscle
- 9 Subclavius muscle
- 10 Infraspinatus muscle

# Muscle Figure

- 11 Teres minor muscle
  - 12 Teres major muscle
  - 13 Latissimus dorsi muscle
  - 14 Long head of biceps brachii muscle
  - 15 Short (medial) head of biceps brachii muscle
  - 16 Brachialis muscle
  - 17 Lateral head of triceps brachii muscle
  - 18 Long head of triceps brachii muscle
  - 19 Medial head of triceps brachii muscle
  - 20 Brachioradialis muscle
  - 21 Extensor carpi radialis longus muscle
  - 22 Extensor carpi radialis brevis muscle
  - 23 Pronator teres muscle
  - 24 Flexor carpi radialis muscle
  - 25 Palmaris longus muscle
  - 26 Flexor carpi ulnaris muscle
  - 27 Flexor digitorum superficialis muscle
  - 28 Flexor digitorum profundus muscle
  - 29 Flexor pollicis longus muscle
  - 30 Pronator quadratus muscle
  - 31 Extensor digitorum muscle of hand
  - 32 Extensor digiti minimi muscle
  - 33 Extensor carpi ulnaris muscle
  - 34 Anconeus muscle
  - 35 Supinator muscle
  - 36 Abductor pollicis longus muscle
  - 37 Extensor pollicis brevis muscle
  - 38 Extensor pollicis longus muscle
  - 39 Extensor retinaculum
  - 40 Dorsal interosseous muscles of hand
  - 41 Abductor pollicis brevis muscle
  - 42 Flexor pollicis brevis muscle
  - 43 Adductor pollicis muscle
  - 44 Abductor digiti minimi muscle of hand
  - 45 Flexor retinaculum
  - 46 Tendon of flexor digitorum superficialis muscle
  - 47 Tendon of flexor pollicis longus muscle
  - 48 Tendon of extensor pollicis longus muscle
  - 49 Tendinous junction
  - 50 Tendon of extensor digitorum muscle of hand
- #### Vessels
- 51 Axillary artery
  - 52 Brachial artery
  - 53 Superior collateral ulnar artery
  - 54 Radial artery
  - 55 Ulnar artery
  - 56 Posterior interosseous artery
  - 57 Anterior interosseous artery
  - 58 Superficial palmar arch
  - 59 Common palmar digital arteries
  - 60 Proper palmar digital arteries
- #### Nerves
- 61 Medial fasciculus of brachial plexus
  - 62 Lateral fasciculus of brachial plexus
  - 63 Medial cutaneous nerve of arm

# Muscle Figure

English

- 64 Ulnar nerve
- 65 Median nerve
- 66 Musculocutaneous nerve
- 67 Axillary nerve
- 68 Radial nerve
- 69 Anterior interosseous nerve of forearm
- 70 Superficial branch of radial nerve
- 71 Posterior cutaneous nerve of arm

## Inferior extremity

- 1 Greater trochanter
- 2 Patella
- 3 Tibia (shin bone)
- 4 Fibula
- 5 Medial malleolus
- 6 Lateral malleolus
- 7 Metatarsal bone I
- 8 Calcaneus (heel bone)
- 9 Heel tendon

### Muscles

- 10 Gluteus maximus muscle
- 11 Gluteus medius muscle
- 12 Piriformis muscle
- 13 Gemellus superior muscle
- 14 Obturator internus muscle
- 15 Gemellus inferior muscle
- 16 Quadratus femoris muscle
- 17 Tensor fasciae latae muscle
- 18 Iliotibial tract
- 19 Rectus femoris muscle
- 20 Vastus lateralis muscle
- 21 Vastus intermedius muscle
- 22 Vastus medialis muscle
- 23 Sartorius muscle
- 24 Iliopsoas muscle
- 25 Adductor longus muscle
- 26 Pectineus muscle
- 27 Gracilis muscle
- 28 Adductor magnus muscle
- 29 Semimembranosus muscle
- 30 Semitendinosus muscle
- 31 Long head of biceps femoris muscle
- 32 Short head of biceps femoris muscle
- 33 Tibialis anterior muscle
- 34 Extensor digitorum longus muscle (of foot)
- 35 Peroneus longus muscle
- 36 Peroneus brevis muscle
- 37 Lateral (great) head of gastrocnemius muscle
- 38 Medial head of gastrocnemius muscle
- 39 Soleus muscle
- 40 Tibialis posterior muscle
- 41 Popliteus muscle
- 42 Flexor digitorum longus muscle
- 43 Flexor hallucis longus muscle
- 44 Extensor hallucis longus muscle

- 45 Extensor hallucis brevis muscle
- 46 Extensor digitorum brevis muscle of foot
- 47 Abductor digiti minimi muscle of foot
- 48 Abductor hallucis muscle
- 49 Cruciate ligament of ankle

### Vessels

- 50 Femoral artery
- 51 Femoral vein
- 52 Descending branch of lateral circumflex femoral artery
- 53 Ascending branch of medial circumflex femoral artery
- 54 Popliteal artery
- 55 Posterior tibial artery
- 56 Anterior tibial artery
- 57 Lateral anterior malleolar artery

### Nerves

- 58 Sciatic nerve
- 59 Femoral nerve
- 60 Tibial nerve
- 61 Common fibular nerve
- 62 Deep peroneal nerve
- 63 Superficial fibular nerve

## Trunk

### Thorax

- 1 Clavicle
- 2 Breast bone
- 3 Xiphoid process
- 4 Manubrium of sternum
- 5 Jugular notch
- 6 Anterior sternoclavicular ligament
- 7 Rib 1-12
- 8 Costicartilage (costal cartilage)

### Muscles

- 9 Subclavius muscle
- 10 Infraspinus muscle
- 11 Teres minor muscle
- 12 Teres major muscle
- 13 Latissimus dorsi muscle
- 14 Thoracolumbar fascia
- 15 Iliocostalis muscle
- 16 Serratus posterior inferior muscle
- 17 Longissimus thoracis muscle
- 18 Rhomboideus major muscle
- 19 Serratus posterior superior muscle
- 20 Rhomboideus minor muscle
- 21 Trapezius muscle, descending part
- 22 Trapezius muscle, transverse part
- 23 Trapezius muscle, ascending part
- 24 Serratus anterior muscle
- 25 External intercostal muscles
- 26 Internal intercostal muscles
- 27 Pectoralis minor muscle
- 28 Clavicular part of pectoralis major muscle

English

- 29 Sternocostal part of pectoralis major muscle
- 30 Abdominal part of pectoralis major muscle
- 31 Transversus thoracis muscle
- 32 Diaphragm**
- 33 Esophageal hiatus (opening)
- 34 Tendinous centre (phrenic centre)
- 35 Foramen of vena cava
- 36 Aortic hiatus (aortic opening)
- 37 Thoracic part of Esophagus (gullet)**

### Heart

- 38 Right atrium
- 39 Right auricle
- 40 Right ventricle
- 41 Left atrium
- 42 Left auricle
- 43 Left ventricle
- 44 Interventricular septum
- 45 Tricuspid valve (right av-valve)
- 46 Pulmonary valve
- 47 Mitral valva (left av-valve)
- 48 Aortic valve
- 49 Pulmonary trunk
- 50 Right pulmonary artery
- 51 Left pulmonary artery
- 52 Ascending aorta
- 53 Thoracic part of aorta
- 54 Right brachiocephalic vein
- 55 Left brachiocephalic vein
- 56 Superior vena cava
- 57 Inferior vena cava
- 58 Right pulmonary veins
- 59 Left pulmonary veins

### Lung

- 60 Right superior pulmonary lobe
- 61 Horizontal fissure
- 62 Right middle pulmonary lobe
- 63 Oblique fissure
- 64 Right inferior pulmonary lobe
- 65 Pulmonary ligament
- 66 Hilum of lung
- 67 Left superior pulmonary lobe
- 68 Lingula of left lung
- 69 Left inferior pulmonary lobe
- 70 Bifurcation of trachea
- 71 Right principal bronchus
- 72 Left principal bronchus
- 73 Glandular lobules of breast**
- 74 Mammary papilla

## Abdomen

- 75 Umbilicus
- Muscles**
- 76 Obliquus internus abdominis muscle
- 77 Obliquus externus abdominis muscle
- 78 Anterior sheath of rectus abdominus muscle

# Muscle Figure

- 79 White line of abdomen
- 80 Rectus abdominis muscle
- 81 Tendinous intersection
- 82 Posterior sheath of rectus abdominus muscle
- 83 Arcuate line
- 84 Transversus abdominis muscle
- 85 Quadratus lumborum muscle
- 86 Psoas major muscle
- 87 Iliacus muscle
- 88 Piriformis muscle
- 89 Levator ani muscle

### Vessels

- 90 Abdominal aorta
- 91 Celiac trunk
- 92 Testicular (ovarian) artery and vein
- 93 Inferior mesenteric artery
- 94 Bifurcation of aorta
- 95 Common iliac artery
- 96 Internal iliac artery
- 97 External iliac artery
- 98 External iliac vein
- 99 Internal iliac vein
- 100 Common iliac vein

### Stomach

- 101 Cardiac part of stomach
- 102 Fundus of stomach
- 103 Body of stomach
- 104 Pyloric part of stomach
- 105 Pylorus
- 106 Right gastric artery
- 107 Left gastric artery
- 108 Right gastrointestinal artery
- 109 Left gastrointestinal artery

### Liver

- 110 Right lobe of liver
- 111 Left lobe of liver
- 112 Caudate lobe of liver
- 113 Quadrate lobe of liver
- 114 Round ligament of liver
- 115 Falciform ligament of liver
- 116 Portal vein of liver
- 117 Proper hepatic artery
- 118 Common hepatic duct
- 119 Cystic duct
- 120 Gallbladder
- 121 Common bile duct

### Pancreas

- 122 Common hepatic artery
- 123 Pancreatic cauda (pancreatic tail)
- 124 Pancreatic body
- 125 Pancreatic head

### Duodenum

- 126 Duodenal cap (duodenal bulb)
- 127 Descending part of duodenum
- 128 Horizontal part of duodenum
- 129 Ascending part of duodenum

# Muscle Figure

- 130 Superior mesenteric artery
- 131 Superior mesenteric vein
- 132 Inferior mesenteric vein
- 133 Splen**
- 134 Splenic artery (lienal artery)
- 135 Splenic vein
- 136 Jejunum**
- 137 Ileum**
- 138 Ileocecal valve

- Colon**
- 139 Cecum (blind sac)
- 140 Vermiform appendage
- 141 Ascending colon
- 142 Transverse colon
- 143 Descending colon
- 144 Sigmoid colon (pelvic colon)
- 145 Free taenia
- 146 Mesentery

- Kidney**
- 147 Right kidney
- 148 Right ureter
- 149 Right renal vein
- 150 Left renal artery
- Suprarenal gland (adrenal gland)**
- 151 Right suprarenal gland
- 152 Suprarenal vein

## Pelvic bones

- 153 Sacral bone
- 154 Coccygeal bone
- 155 Pubic bone
- 156 Crest of ilium

## Male genital organs

- 157 Penis
- 158 Prepuce of penis
- 159 Glans of penis
- 160 Cavernous body of penis
- 161 Spongy body of penis
- 162 Scrotum
- 163 Testis
- 164 Head of epididymis
- 165 Cremaster muscle
- 166 External spermatic fascia
- 167 Inguinal (abdominal) canal
- 168 Deferent duct (spermatic duct)
- 169 Bladder
- 170 Prostate
- 171 Left ureter
- 172 Seminal vesicle
- 173 Rectum
- 174 Sphincter ani externus muscle
- 175 Urethra
- 176 Pubic symphysis
- 177 Visceral peritoneum

## Female genital organs

- 178 Ovarian canal (uterine tube)
- 179 Round ligament of uterus
- 180 Ovary
- 181 Broad ligament of uterus
- 182 Uterus
- 183 Vagina
- 184 Greater pudendal lip
- 185 Clitoris

English

Deutsch

# Muskelfigur

## Kopf

### Gehirn

- Hirnnerven**
- 1 Nn. Olfactorii (Riechnerven) (I)
- 2 N. opticus (Sehnerv) (II)
- 3 N. oculomotorius (III)
- 4 N. trochlearis (IV)
- 5 N. trigeminus (V)
- 6 N. abducens (VI)
- 7 N. facialis (Gesichtsnerv) (VII), N. vestibulo cochlearis (VIII), N. glossopharyngeus (IX), N. vagus (X)

### 8 Endhirn

- 9 Lobus frontalis (Stirnloben)
- 10 Lobus parietalis (Scheitellappen)
- 11 Lobus occipitalis (Hinterhauptslappen)
- 12 Lobus temporalis (Schläfenlappen)
- 13 Zentralfurche
- 14 Sulcus lateralis (Seitliche Furche)
- 15 Corpus callosum (Balken)
- 16 Corpus callosum, Rostrum
- 17 Corpus callosum, Genu
- 18 Corpus callosum, Truncus
- 19 Corpus callosum, Splenium
- 20 Septum pellucidum

### 21 Zwischenhirn

- 22 Fornix
- 23 Dritter Ventrikel, Plexus choroideus
- 24 Thalamus
- 25 Adhaesio interthalamica
- 26 Hypothalamus
- 27 Sehnervenkreuzung
- 28 Recessus infundibuli
- 29 Corpus mamillare

### 30 Kleinhirn

- 31 Arbor vitae
- 32 Flocculus
- 33 Mittelhirn**
- 34 Vierhügelplatte
- 35 Aquädukt des Mittelhirns
- 36 Pedunculus cerebri (Hirnstiel)

### 37 Pons (Brücke)

- 38 Vierter Ventrikel
- 39 Verlängertes Mark**
- 40 Zentralkanal

## Innerer Schädel

- 1 Foveolae granulares
- 2 Sulci arteriae meningae mediae
- 3 Harte Hirnhaut des Schädels
- 4 Sinus sagittalis superior
- 5 Diploe
- Schädelbasis**
- 6 Vordere Schädelgrube
- 7 Siebbein, Lamina cribrosa

- 8 Hahnenkamm
- 9 Canalis opticus
- 10 Hirnanhangsdrüse
- 11 Keilbein
- 12 Fissura orbitalis superior
- 13 Foramen rotundum
- 14 Foramen ovale
- 15 Foramen lacerum
- 16 Mittlere Schädelgrube
- 17 Eminencia arcuata
- 18 Innere Gehörgangsöffnung
- 19 Sulcus sinus sigmoidei
- 20 Foramen jugulare
- 21 Klivus
- 22 Hintere Schädelgrube
- 23 Hinterhauptbein, Protuberantia interna
- 24 Sinus cavernosus
- 25 Plexus basilaris
- 26 Sinus petrosus superior
- 27 Sinus petrosus inferior
- 28 Sinus sigmoideus
- 29 Sinus occipitalis
- 30 Sinus transversus

## Äußerer Schädel

- 31 Galea aponeurotica
- 32 Stirnbein
- 33 Kranznaht
- 34 Scheitelbein
- 35 Pfeilnaht
- 36 Lambdanaht
- 37 Hinterhauptbein
- 38 Warzenfortsatz
- 39 Äußere Gehörgangsöffnung
- 40 Jochbogen
- 41 Jochbein (Wangenknochen)
- 42 Oberkiefer
- 43 Nasenbein
- 44 Cartilago alaris major
- 45 Unterkiefer, Ast
- 46 Unterkiefer, Kronenfortsatz
- 47 Unterkiefer, Gelenkfortsatz
- 48 Unterkiefer, Inzisur
- 49 Unterkiefer, Winkel
- 50 Körper des Unterkiefers
- 51 Zungenbein

### Muskeln

- 52 M. epicranii, M. occipitofrontalis, vorderer Bauch
- 53 M. temporalis (Schläfenmuskel)
- 54 M. epicranii, M. temporoparietalis
- 55 M. auricularis sup.
- 56 M. epicranii, M. occipitofrontalis, hinterer Bauch
- 57 M. orbicularis oculi, pars palpebralis

# Muskelfigur

- 58 M. orbicularis oculi, pars orbitalis
- 59 M. zygomaticus minor
- 60 M. levator labii sup.
- 61 M. nasalis (Nasenmuskel)
- 62 M. orbicularis oris
- 63 M. zygomaticus major
- 64 M. buccinator
- 65 M. masseter (Kaumuskel)
- 66 M. risorius (Lachmuskel)
- 67 M. depressor anguli oris
- 68 M. depressor labii inf.
- 69 M. mentalis
- 70 M. hyoglossus
- 71 M. geniohyoideus
- 72 M. mylohyoideus
- 73 M. digastricus, vorderer Bauch
- 74 M. stylohyoideus
- 75 M. omohyoideus, oberer Bauch
- 76 M. omohyoideus, unterer Bauch
- 77 M. sternohyoideus
- 78 M. sternothyroideus
- 79 M. thyrohyoideus
- 80 M. cricothyroideus
- 81 M. sternocleidomastoideus
- 82 M. scalenus ant. (Vorderer Treppenmuskel)
- 83 M. scalenus med. (Mittlerer Treppenmuskel)
- 84 M. scalenus post. (Hinterer Treppenmuskel)
- 85 M. levator scapulae
- 86 M. splenius capitis
- Gefäße**
- 87 A. carotis communis (Gemeinsame Kopfschlagader)
- 88 A. subclavia (Schlüsselbeinschlagader)
- 89 V. jugularis int.
- 90 V. jugularis ext.
- 91 V. subclavia (Schlüsselbeinvene)
- Drüsen**
- 92 Tränendrüse
- 93 Ohrspeicheldrüse
- 94 Unterkieferdrüse
- 95 Schilddrüse
- 96 Schilddrüse
- 97 Mittleres Zungenbein-Schilddrüseknorpelband
- 98 Membrana thyrohyoidea

## Obere Extremität

- 1 Schlüsselbein
- 2 Schulterhöhe
- 3 Schulterblattgräte
- 4 Oberarmknochen
- Muskeln**
- 5 M. deltoideus
- 6 M. supraspinatus
- 7 M. subscapularis
- 8 M. coracobrachialis

- 9 M. subclavius
- 10 M. infraspinatus
- 11 M. teres minor
- 12 M. teres major
- 13 M. latissimus dorsi
- 14 M. biceps brachii, langer Kopf
- 15 M. biceps brachii, kurzer Kopf
- 16 M. brachialis
- 17 M. triceps brachii, seitlicher Kopf
- 18 M. triceps brachii, langer Kopf
- 19 M. triceps brachii, mittlerer Kopf
- 20 M. brachioradialis
- 21 M. extensor carpi radialis longus
- 22 M. extensor carpi radialis brevis
- 23 M. pronator teres
- 24 M. flexor carpi radialis
- 25 M. palmaris longus
- 26 M. flexor carpi ulnaris
- 27 M. flexor digitorum superficialis manus
- 28 M. flexor digitorum profundus manus
- 29 M. flexor pollicis longus
- 30 M. pronator quadratus
- 31 M. extensor digitorum manus
- 32 M. extensor digiti minimi
- 33 M. extensor carpi ulnaris
- 34 M. anconeus
- 35 M. supinator
- 36 M. abductor pollicis longus
- 37 Kurzer Daumenstrecker
- 38 M. extensor pollicis longus
- 39 Retinaculum extensorum
- 40 Mm. interossei dorsales manus
- 41 M. abductor pollicis brevis
- 42 M. flexor pollicis brevis
- 43 M. adductor pollicis
- 44 M. abductor digiti minimi manus
- 45 Retinaculum flexorum
- 46 M. flexor digitorum superficialis, Sehne
- 47 M. flexor pollicis longus, Sehne
- 48 M. extensor pollicis longus, Sehne
- 49 Connexus intertendinei
- 50 M. extensor digitorum manus, Sehne
- Gefäße**
- 51 A. axillaris (Achselschlagader)
- 52 A. brachialis (Armschlagader)
- 53 A. collateralis ulnaris superior
- 54 A. radialis (Speichenschlagader)
- 55 A. ulnaris (Ellenschlagader)
- 56 A. interossea posterior
- 57 A. interossea anterior
- 58 Arcus palmaris superficialis
- 59 Aa. digitales palmares communes
- 60 Aa. digitales palmares propriae
- Nerven**
- 61 Plexus brachialis, fasciculus medialis
- 62 Plexus brachialis, fasciculus lateralis

Deutsch

Deutsch

- 63 Ellenseitiger Oberarmhautnerv
- 64 N. ulnaris (Ellennerv)
- 65 N. medianus
- 66 N. musculocutaneus
- 67 N. axillaris
- 68 N. radialis (Speichennerv)
- 69 N. interosseus anterior
- 70 N. radialis, oberflächlicher Ast
- 71 N. cutaneus brachii posterior

## Untere Extremität

- 1 Trochanter major (Großer Rollhügel)
- 2 Kniescheibe
- 3 Schienbein
- 4 Wadenbein
- 5 Innenknöchel
- 6 Außenknöchel
- 7 Mittelfußknochen I
- 8 Fersenbein
- 9 Achillessehne
- Muskeln**
- 10 M. gluteus maximus (Großer Gesäßmuskel)
- 11 M. gluteus medius (Mittlerer Gesäßmuskel)
- 12 M. piriformis (Birnenmuskel)
- 13 M. gemellus superior (Oberer Zwillingsmuskel)
- 14 M. obturatorius internus
- 15 M. gemellus inferior (Unterer Zwillingsmuskel)
- 16 M. quadratus femoris
- 17 M. tensor fasciae latae
- 18 Tractus iliotibialis
- 19 M. rectus femoris
- 20 M. vastus lateralis
- 21 M. vastus intermedius
- 22 M. vastus medialis
- 23 M. sartorius
- 24 M. iliopsoas
- 25 M. adductor longus
- 26 M. pectineus
- 27 M. gracilis
- 28 M. adductor magnus
- 29 M. semimembranosus
- 30 M. semitendinosus
- 31 M. biceps femoris, langer Kopf
- 32 M. biceps femoris, kurzer Kopf
- 33 M. tibialis anterior (Vorderer Schienbeinmuskel)
- 34 M. extensor digitorum longus pedis
- 35 M. fibularis longus (Langer Wadenbeinmuskel)
- 36 M. fibularis brevis (Kurzer Wadenbeinmuskel)
- 37 M. gastrocnemius, seitlicher Kopf
- 38 M. gastrocnemius, mittlerer Kopf
- 39 M. soleus
- 40 M. tibialis posterior (Hinterer Schienbeinmuskel)
- 41 M. popliteus (Kniekehlenmuskel)
- 42 M. flexor digitorum longus pedis
- 43 M. flexor hallucis longus

# Muskelfigur

- 44 M. extensor hallucis longus
- 45 M. extensor hallucis brevis
- 46 M. extensor digitorum brevis pedis
- 47 M. abductor digiti minimi pedis
- 48 M. abductor hallucis
- 49 Retinaculum musculorum extensorum inferius
- Gefäße**
- 50 A. femoralis (Oberschenkschlagader)
- 51 V. femoralis (Oberschenkelvene)
- 52 A. circumflexa femoris lateralis, absteigender Ast
- 53 A. circumflexa femoris lateralis, aufsteigender Ast
- 54 A. poplitea (Kniekehlschlagader)
- 55 A. tibialis posterior (Hintere Schienbeinschlagader)
- 56 A. tibialis anterior (Vordere Schienbeinschlagader)
- 57 A. malleolaris anterior lateralis
- Nerven**
- 58 Ischiassnerv
- 59 N. femoralis
- 60 N. tibialis (Schienbeinnerv)
- 61 N. fibularis communis (Gemeinsamer Wadenbeinnerv)
- 62 N. fibularis profundus (Tiefer Wadenbeinnerv)
- 63 N. fibularis superficialis (Oberflächlicher Wadenbeinnerv)

## Rumpf

### Brustkorb

- 1 Schlüsselbein
- 2 Brustbein
- 3 Schwertfortsatz
- 4 Handgriff des Brustbeins
- 5 Incisura jugularis
- 6 Lig. sternoclaviculare anterius
- 7 Rippe 1-12
- 8 Rippenknorpel
- Muskeln**
- 9 M. subclavius
- 10 M. infraspinatus
- 11 M. teres minor
- 12 M. teres major
- 13 M. latissimus dorsi
- 14 Fascia thoracolumbalis
- 15 Darmbein-Rippenmuskel
- 16 M. serratus posterior inferior
- 17 M. longissimus thoracis
- 18 M. rhomboideus major
- 19 M. serratus posterior superior
- 20 M. rhomboideus minor
- 21 M. trapezius, absteigender Teil
- 22 M. trapezius, querverlaufender Teil
- 23 M. trapezius, ansteigender Teil



# Muskelfigur

- 24 M. serratus anterior
- 25 Mm. intercostales externi
- 26 Mm. intercostales interni
- 27 M. pectoralis minor
- 28 M. pectoralis major, Schlüsselbeinteil
- 29 M. pectoralis major, Brustbein-Rippenteil
- 30 M. pectoralis major, Bauchteil
- 31 M. transversus thoracis
- 32 Zwerchfell**
- 33 Hiatus oesophageus (Speiseröhrensclizt)
- 34 Sehnenzentrum des Zwerchfells
- 35 Foramen v. cavae
- 36 Hiatus aorticus (Aortenschlitz)
- 37 Brustteil der Speiseröhre**
- Herz**
- 38 Rechter Vorhof
- 39 Rechtes Herzohr
- 40 Rechte Herzkammer
- 41 Linker Vorhof
- 42 Linkes Herzohr
- 43 Linke Herzkammer
- 44 Kammerscheidewand
- 45 Rechte Vorhofkammerklappe
- 46 Pulmonalklappe
- 47 Linke Vorhofkammerklappe, Mitralklappe
- 48 Aortenklappe
- 49 Truncus pulmonalis (Lungenschlagaderstamm)
- 50 Rechte Lungenschlagader
- 51 Linke Lungenschlagader
- 52 Ansteigender Teil der Hauptschlagader
- 53 Brustteil der Hauptschlagader
- 54 Rechte V. brachiocephalica
- 55 Linke V. brachiocephalica
- 56 Obere Hohlvene
- 57 Untere Hohlvene
- 58 Rechte Lungenvenen
- 59 Linke Lungenvenen
- Lunge**
- 60 Oberlappen (Rechte Lunge)
- 61 Fissura horizontalis
- 62 Mittellappen (Rechte Lunge)
- 63 Fissura obliqua
- 64 Unterlappen (Rechte Lunge)
- 65 Lig. pulmonale
- 66 Lungenhilus
- 67 Oberlappen (Linke Lunge)
- 68 Linke Lunge, Lingula
- 69 Unterlappen (Linke Lunge)
- 70 Luftröhrengabelung
- 71 Rechter Hauptbronchus
- 72 Linker Hauptbronchus
- 73 Brustdrüse, Lappchen**
- 74 Brustwarze

## Bauch

- 75 Nabel
- Muskeln**
- 76 Innerer schräger Bauchmuskel
- 77 Äußerer schräger Bauchmuskel
- 78 Vorderes Blatt der Rektusscheide
- 79 Linea alba (Weiße Linie)
- 80 Gerader Bauchmuskel
- 81 Intersectio tendinea
- 82 Hinteres Blatt der Rektusscheide
- 83 Linea arcuata (Bogenförmige Linie)
- 84 Querter Bauchmuskel
- 85 M. quadratus lumborum
- 86 M. psoas major
- 87 M. iliacus
- 88 M. piriformis (Birnenmuskel)
- 89 M. levator ani
- Gefäße**
- 90 Bauchteil der Hauptschlagader
- 91 Truncus coeliacus (Eingeweideschlagader)
- 92 Hoden(Eierstock)schlagader und -vene
- 93 Untere Gekröseschlagader
- 94 Hauptschlagader, Gabelung
- 95 Gemeinsame Beckenschlagader
- 96 Innere Beckenschlagader
- 97 Äußere Beckenschlagader
- 98 Äußere Beckenvene
- 99 Innere Beckenvene
- 100 Gemeinsame Beckenvene
- Magen**
- 101 Magenmund
- 102 Magengrund
- 103 Magenkörper
- 104 Pars pylorica
- 105 Magenausgang, Pfortner
- 106 Rechte Magenschlagader
- 107 Linke Magenschlagader
- 108 A. gastromentalis dextra
- 109 A. gastromentalis sinistra
- Leber**
- 110 Rechter Leberlappen
- 111 Linker Leberlappen
- 112 Schwanzförmiger Lappen
- 113 Quadratischer Leberlappen
- 114 Rundes Leberband
- 115 Sichelförmiges Leberband
- 116 Pfortader
- 117 Eigene Leberschlagader
- 118 Gemeinsamer Lebergang
- 119 Gallenblasengang
- 120 Gallenblase
- 121 Ausführungsgang von Leber und Gallenblase
- Bauchspeicheldrüse**
- 122 Gemeinsame Leberschlagader
- 123 Schwanz der Bauchspeicheldrüse

Deutsch

Deutsch

- 124 Körper der Bauchspeicheldrüse
- 125 Kopf der Bauchspeicheldrüse
- Zwölffingerdarm**
- 126 Zwölffingerdarm, Ampulle
- 127 Zwölffingerdarm, absteigender Teil
- 128 Zwölffingerdarm, waagerechter Teil
- 129 Zwölffingerdarm, ansteigender Abschnitt
- 130 Obere Gekröseschlagader
- 131 Obere Gekrösevene
- 132 Untere Gekrösevene
- 133 Milz**
- 134 Milzschlagader
- 135 Milzvene
- 136 Leerdarm**
- 137 Krummdarm**
- 138 Dünndarm-Blinddarmklappe
- Dickdarm**
- 139 Blinddarm
- 140 Wurmfortsatz
- 141 Aufsteigender Dickdarm
- 142 Querdarm
- 143 Absteigender Dickdarm
- 144 S-förmiger Dickdarm
- 145 Taenia libera
- 146 Mesenterium (Gekröse)
- Niere**
- 147 Rechte Niere
- 148 Rechter Harnleiter
- 149 Rechte Nierenvene
- 150 Linke Nierenschlagader
- Nebenniere**
- 151 Rechte Nebenniere
- 152 Nebennierenvene
- Beckenknochen**
- 153 Kreuzbein
- 154 Steißbein
- 155 Schambein
- 156 Darmbeinkamm
- Männliche Geschlechtsorgane**
- 157 Penis
- 158 Vorhaut
- 159 Eichel
- 160 Gliedschwellkörper
- 161 Harnröhrenschwellkörper
- 162 Hodensack
- 163 Hoden
- 164 Nebenhoden, Kopf
- 165 M. cremaster (Hodenheber)
- 166 Fascia spermatica externa
- 167 Leistenkanal
- 168 Samenleiter
- 169 Harnblase
- 170 Vorsteherdrüse

# Muskelfigur

- 171 Linker Harnleiter
- 172 Samenbläschen
- 173 Enddarm
- 174 Äußerer Afterschließmuskel
- 175 Harnröhre
- 176 Schamfuge
- 177 Bauchfell, Eingeweideüberzug
- Weibliche Geschlechtsorgane**
- 178 Eileiter
- 179 Rundes Gebärmutterband
- 180 Eierstock
- 181 Breites Gebärmutterband
- 182 Gebärmutter
- 183 Scheide
- 184 Große Schamlippe
- 185 Kitzler



# Figura con Músculos

Español

## Cabeza

### Encéfalo

#### Nervios craneales

- 1 Ns. olfatorios (I)
- 2 N. óptico (II)
- 3 N. oculomotor (III)
- 4 N. troclear (IV)
- 5 N. trigémino (V)
- 6 N. abducens (VI)
- 7 N. facial (N. intermediofacial VII), N. vestibulococlear (VIII), N. glosofaríngeo (XI), N. vago (X)

#### 8 Cerebro

- 9 Lóbulo frontal
- 10 Lóbulo parietal
- 11 Lóbulo occipital
- 12 Lóbulo temporal
- 13 Surco central
- 14 Surco lateral
- 15 Cuerpo caloso
- 16 Cuerpo caloso, pico
- 17 Cuerpo caloso, rodilla
- 18 Cuerpo caloso, tronco
- 19 Cuerpo caloso, esplenio
- 20 Septum pellucidum

#### 21 Diencefalo

- 22 Fórnix
- 23 Plexo coroideo del tercer ventrículo
- 24 Tálamo
- 25 Comisura intertalámica
- 26 Hipotálamo
- 27 Quiasma óptico
- 28 Receso infundibular
- 29 Cuerpo de la mama

#### 30 Cerebelo

- 31 Árbol de la vida
- 32 Flóculo

#### 33 Mesencéfalo

- 34 Lámina cuadrigemina
- 35 Acueducto mesencefálico de Silvio
- 36 Pedúnculo cerebral

#### 37 Puente

- 38 IV ventrículo
- 39 Médula oblonga
- 40 Conducto central

### Cráneo interno

- 1 Fosita granular
- 2 Surcos de la arteria meníngea
- 3 Duramadre craneal
- 4 Seno sagital superior
- 5 Diploe

#### Base del cráneo

- 6 Fosa craneal anterior
- 7 H. etmoidal, lámina cribosa

- 8 Crista galli
- 9 Conducto óptico
- 10 Hipófisis (glandúla pituitaria)
- 11 Hueso esfenoides
- 12 Físura orbitaria superior
- 13 Orificio redondo
- 14 Orificio oval
- 15 Agujero rasgado anterior
- 16 Fosa craneal media
- 17 Eminencia arcuata
- 18 Orificio auditivo interno
- 19 Surco seno sigmoide
- 20 Orificio yugular
- 21 Clivus
- 22 Fosa craneal posterior
- 23 H. occipital, protuberancia interna
- 24 Seno cavernoso
- 25 Plexo basilar
- 26 Seno petroso superior
- 27 Seno petroso inferior
- 28 Seno sigmoide
- 29 Seno occipital
- 30 Seno transverso

### Cráneo externo

- 31 Galea aponeurótica
- 32 Hueso frontal
- 33 Sutura coronal
- 34 Hueso parietal
- 35 Sutura sagital
- 36 Sutura lambdoidea
- 37 Hueso occipital
- 38 Apófisis mastoides
- 39 Orificio auditivo externo
- 40 Arco cigomático
- 41 Hueso cigomático
- 42 Maxilar
- 43 Hueso nasal
- 44 Cartílago alar mayor
- 45 Mandíbula, rama
- 46 Mandíbula, apófisis coronoides
- 47 Mandíbula, apófisis condilar
- 48 Escotadura mandibular
- 49 Mandíbula, ángulo
- 50 Mandíbula, cuerpo
- 51 Hueso hioides

#### Músculos

- 52 M.epicráneo, M. occipitofrontal, vientre frontal
- 53 M. temporal
- 54 M.epicráneo, M. temporoparietal
- 55 M. auricular superior
- 56 M.epicráneo, M. occipitofrontal, vientre occipital
- 57 M. orbicular del ojo, porción palpebral
- 58 M. orbicular del ojo, porción orbitaria

Español

# Figura con Músculos

- 59 M. cigomático menor
- 60 M. elevador del labio superior
- 61 M. nasal
- 62 M. orbicular de la boca
- 63 M. cigomático mayor
- 64 M. buccinador
- 65 M. masetero
- 66 M. risorio
- 67 M. depresor del ángulo de la boca
- 68 M. depresor del labio inferior
- 69 M. mental
- 70 M. hiogloso
- 71 M. geniohioideo
- 72 M. milohioideo
- 73 M. digástrico, vientre anterior
- 74 M. estilohioideo
- 75 M. omohioideo, vientre superior
- 76 M. omohioideo, vientre inferior
- 77 M. esternohioideo
- 78 M. esternotiroideo
- 79 M. tirohioideo
- 80 M. cricotiroideo
- 81 M. esternocleidomastoideo
- 82 M. escaleno anterior
- 83 M. escaleno medio
- 84 M. escaleno posterior
- 85 M. elevador de la escápula
- 86 M. esplenio de la cabeza

#### Vasos

- 87 A. carótida común
- 88 Arteria subclavia
- 89 V. yugular interna
- 90 V. yugular externa
- 91 V. subclavia

#### Glándulas

- 92 Glándula lacrimonasal
- 93 Glándula parótida
- 94 Glándula submandibular
- 95 Glándula tiroideas
- 96 Cartílago tiroideas
- 97 Lig. tirohioideo mediano
- 98 Membrana tirohioidea

### Extremidad superior

- 1 Clavícula
  - 2 Acromion
  - 3 Escápula, espina
  - 4 Húmero
- #### Músculos
- 5 M. deltoides
  - 6 M. supraespinoso
  - 7 M. subescapular
  - 8 M. coracobraquial
  - 9 M. subclavio
  - 10 M. infraespinoso

- 11 M. redondo menor
  - 12 M. redondo mayor
  - 13 M. latísimo del dorso
  - 14 M. bíceps braquial, cabeza larga
  - 15 M. bíceps braquial, cabeza corta
  - 16 M. braquial
  - 17 M. tríceps braquial, cabeza lateral
  - 18 M. tríceps braquial, cabeza larga
  - 19 M. tríceps braquial, cabeza medial
  - 20 M. braquiorradial
  - 21 M. extensor radial largo del carpo
  - 22 M. extensor radial corto del carpo
  - 23 M. pronador redondo
  - 24 M. flexor radial del carpo
  - 25 M. palmar largo
  - 26 M. flexor cubital del carpo
  - 27 M. flexor superficial de los dedos
  - 28 M. flexor profundo de los dedos
  - 29 M. flexor largo del pulgar
  - 30 M. pronador cuadrado
  - 31 M. extensor de los dedos
  - 32 M. extensor del quinto dedo
  - 33 M. extensor cubital del carpo
  - 34 M. ancóneo
  - 35 M. supinador
  - 36 M. separador largo del pulgar
  - 37 M. extensor corto del pulgar
  - 38 M. extensor largo del pulgar
  - 39 Retináculo extensor
  - 40 Mm. interóseos dorsales de la mano
  - 41 M. separador corto del pulgar
  - 42 M. flexor corto del pulgar
  - 43 M. aproximador del pulgar
  - 44 M. separador del quinto dedo
  - 45 Retináculo flexor
  - 46 M. flexor superficial de los dedos, tendón
  - 47 M. flexor largo del pulgar, cabeza radial
  - 48 M. extensor largo del pulgar, tendón
  - 49 Conexión intertendinosa
  - 50 M. extensor de los dedos de la mano
- #### Vasos
- 51 A. axilar
  - 52 A. braquial
  - 53 A. colateral cubital superior
  - 54 A. radial
  - 55 A. cubital
  - 56 A. interósea posterior
  - 57 A. interósea anterior
  - 58 Arco palmar superficial
  - 59 Aa. digitales palmares comunes
  - 60 Aa. digitales palmares propias
- #### Nervios
- 61 Plexo braquial, fascículo medial
  - 62 Plexo braquial, fascículo lateral
  - 63 N. cutáneo braquial medial
  - 64 N. cubital

# Figura con Músculos

Español

- 65 N. mediano
- 66 N. musculocutáneo
- 67 N. axilar
- 68 N. radial
- 69 N. interóseo anterior
- 70 N. radial, rama superficial
- 71 N. cutáneo braquial posterior

## Extremidad inferior

- 1 Trocánter mayor
- 2 Rótula
- 3 Tibia
- 4 Peroné
- 5 Maléolo medial
- 6 Maléolo lateral
- 7 Metatarsiano I
- 8 Calcáneo
- 9 Tendon calcáneo

### Músculos

- 10 M. glúteo mayor
- 11 M. glúteo medio
- 12 M. piriforme
- 13 M. gémino superior
- 14 M. obturador interno
- 15 M. gémino inferior
- 16 M. cuadrado femoral
- 17 M. tensor de la fascia lata
- 18 Tracto iliotibial
- 19 M. recto femoral
- 20 M. vasto lateral
- 21 M. crural
- 22 M. vasto medial
- 23 M. sartorio
- 24 M. iliopsoas
- 25 M. aproximador largo
- 26 M. pectíneo
- 27 M. grácil
- 28 M. aproximador mayor
- 29 M. semimembranoso
- 30 M. semitendinoso
- 31 M. bíceps femoral, cabeza larga
- 32 M. bíceps femoral, cabeza corta
- 33 M. tibial anterior
- 34 M. extensor largo de los dedos del pie
- 35 M. peroneo largo
- 36 M. peroneo corto
- 37 M. gastrocnemio, cabeza lateral
- 38 M. gastrocnemio, cabeza medial
- 39 M. sóleo
- 40 M. tibial posterior
- 41 M. poplíteo
- 42 M. flexor largo de los dedos del pie
- 43 M. flexor largo del dedo gordo
- 44 M. extensor largo del dedo gordo
- 45 M. extensor corto del dedo gordo

- 46 M. extensor corto de los dedos del pie
- 47 M. separador del dedo pequeño
- 48 M. separador del dedo del dedo gordo
- 49 Retináculo inferior de los músculos extensores

### Vasos

- 50 A. femoral
- 51 V. femoral
- 52 A. circunfleja femoral lateral, rama descendente
- 53 A. circunfleja femoral lateral, rama ascendente
- 54 A. poplíteo
- 55 A. tibial posterior
- 56 A. tibial anterior
- 57 A. maleolar anterior lateral

### Nervios

- 58 N. isquiático
- 59 N. femoral
- 60 N. tibial
- 61 N. peroneo común
- 62 N. peroneo profundo
- 63 N. peroneo superficial

## Tronco

### Tórax

- 1 Clavícula
- 2 Esternón
- 3 Apófisis xifoides
- 4 Esternón, manubrio
- 5 Incisura jugularis
- 6 Lig. esternoclavicular anterior
- 7 Costilla 1-12
- 8 Cartilago costal

### Músculos

- 9 M. subclavio
- 10 M. infraespinoso
- 11 M. redondo menor
- 12 M. redondo mayor
- 13 M. latísimo del dorso
- 14 Fascia toracolumbar
- 15 M. iliocostal
- 16 M. serrato posteroinferior
- 17 M. longísimo del tórax
- 18 M. romboideo mayor
- 19 M. serrato posterosuperior
- 20 M. romboideo menor
- 21 M. trapecio, porción descendente
- 22 M. trapecio, porción transversal
- 23 M. trapecio, porción ascendente
- 24 M. serrato anterior
- 25 Mm. intercostales externos
- 26 Mm. intercostales internos
- 27 M. pectoral menor
- 28 M. pectoral mayor, porción clavicular
- 29 M. pectoral mayor, porción esternocostal
- 30 M. pectoral mayor, porción abdominal
- 31 M. transverso torácico

Español

- 32 **Diafragma**
- 33 Hiatus esofágico
- 34 Centro tendinoso
- 35 Orificio de la vena cava
- 36 Hiato aórtico
- 37 **Esófago, porción torácica**

### Corazón

- 38 Aurícula derecha
- 39 Orejuela derecha
- 40 Ventrículo derecho
- 41 Aurícula izquierda
- 42 Orejuela izquierda
- 43 Ventrículo izquierdo
- 44 Septo interventricular
- 45 Válvula auriculoventricular derecha (Válvula tricúspide)
- 46 Válvula del tronco pulmonar
- 47 Válvula auriculoventricular izquierda (Válvula mitral)
- 48 Valva aórtica
- 49 Tronco pulmonar
- 50 A. pulmonar derecha
- 51 A. pulmón izquierda
- 52 Aorta, porción ascendente
- 53 Aorta, porción torácica
- 54 V. braquiocefálica derecha
- 55 V. braquiocefálica izquierda
- 56 V. cava superior
- 57 V. cava inferior
- 58 Vv. pulmonares derechas
- 59 Vv. pulmonares izquierdas

### Pulmón

- 60 Pulmón derecho, lóbulo superior
- 61 Cisura horizontal
- 62 Pulmón derecho, lóbulo medio
- 63 Cisura oblicua
- 64 Pulmón derecho, lóbulo inferior
- 65 Lig. pulmonar
- 66 Pulmón, hilio
- 67 Pulmón izquierdo, lóbulo superior
- 68 Lingula del pulmón izquierdo
- 69 Pulmón izquierdo, lóbulo inferior
- 70 Tráquea, bifurcación
- 71 Bronquio principal derecho
- 72 Bronquio principal izquierdo
- 73 **Mama, lobulillos de la glándula mamaria**
- 74 Papila mamaria, pezón

## Ventre

- 75 Ombligo
- Músculos**
- 76 M. oblicuo interno del abdomen
- 77 M. oblicuo externo del abdomen
- 78 Vaina del músculo recto del abdomen, lámina anterior

# Figura con Músculos

- 79 Línea alba
- 80 M. recto del abdomen
- 81 Intersección tendinosa
- 82 Vaina del músculo recto del abdomen, lámina posterior
- 83 Línea arqueada
- 84 M. transverso del abdomen
- 85 M. cuadrado lumbar
- 86 M. psoas mayor
- 87 M. iliaco
- 88 M. piriforme
- 89 M. elevador del ano

### Vasos

- 90 Aorta, porción abdominal
- 91 Tronco celíaco
- 92 A. y V. testiculares (ovárica)
- 93 A. mesentérica inferior
- 94 Aorta, bifurcación
- 95 A. iliaca común
- 96 A. iliaca interna
- 97 A. iliaca externa
- 98 V. iliaca externa
- 99 V. iliaca interna
- 100 V. iliaca común

### Estómago

- 101 Estómago, cardias
- 102 Estómago, fundus
- 103 Estómago, cuerpo
- 104 Parte pilórica del estómago
- 105 Píloro
- 106 A. gástrica derecha
- 107 A. gástrica izquierda
- 108 A. gastroepiplóica derecha
- 109 A. gastroepiplóica izquierda

### Hígado

- 110 Hígado, lóbulo derecho
- 111 Hígado, lóbulo izquierdo
- 112 Hígado, lóbulo caudado
- 113 Hígado, lóbulo cuadrado
- 114 Lig. redondo del hígado
- 115 Lig. falciforme (hígado)
- 116 V. porta hepática
- 117 A. hepática propia
- 118 Conducto hepático común
- 119 Conducto cístico
- 120 Vesícula biliar
- 121 Conducto colédoco

### Páncreas

- 122 A. hepática común
- 123 Páncreas, cola
- 124 Páncreas, cuerpo
- 125 Páncreas, cabeza
- Duodeno**
- 126 Duodeno, ampolla (bulbo)
- 127 Duodeno, porción descendente
- 128 Duodeno, porción horizontal (inferior)

# Figura con Músculos

Español

- 129 Duodeno, porción ascendente  
130 A. mesentérica sup.  
131 V. mesentérica superior  
132 V. mesentérica inferior  
**133 Bazo**  
134 A. esplénica (A. lienal)  
135 V. esplénica  
**136 Yeyuno**  
**137 Íleon**  
138 Válvula ileocecal  
**Colon**  
139 Ciego  
140 Apéndice vermiforme  
141 Colon ascendente  
142 Colon transverso  
143 Colon descendente  
144 Colon sigmoide  
145 Tenia libre  
146 Mesenterio  
**Riñón**  
147 Riñón derecho  
148 Uréter derecho  
149 V. renal derecha  
150 A. renal izquierda  
**Glándula suprarrenal**  
151 Glándula suprarrenal derecha  
152 V. suprarrenal

## Huesos de la pelvis

- 153 Hueso sacro  
154 Hueso coccígeo  
155 Hueso pubis  
156 Cresta ilíaca

## Organos sexuales masculinos

- 157 Pene  
158 Pene, prepucio  
159 Pene, glande  
160 Pene, cuerpo cavernoso  
161 Pene, cuerpo esponjoso  
162 Escroto  
163 Testículo  
164 Cabeza del epidídimo  
165 M. cremáster  
166 Fascia espermática externa  
167 Conducto inguinal  
168 Conducto deferente  
169 Vejiga urinaria  
170 Próstata  
171 Uréter izquierdo  
172 Vesícula seminal  
173 Recto  
174 M. esfínter externo del ano  
175 Uretra

- 176 Sínfisis púbica (disco interpúbico)  
177 Peritoneo visceral

## Organos sexuales femeninos

- 178 Trompa uterina (salpinx)  
179 Útero, ligamento redondo  
180 Ovario  
181 Ligamento ancho del útero  
182 Útero  
183 Vagina  
184 Labio mayor  
185 Clítoris

Français

# Modele Musculaire

## Tête

### Encéphale

- Nerfs crâniens**  
1 Nerfs olfactifs (I)  
2 Nerf optique (II)  
3 Nerf oculo-moteur (III)  
4 Nerf trochléaire (IV)  
5 Nerf trijumeau (V)  
6 Nerf abducens (VI)  
7 Nerf facial (VII), Nerf vestibulo-cochléaire (VIII), Nerf glosso-pharyngien (IX), Nerf vague (X)  
**8 Cerveau**  
9 Lobe frontal  
10 Lobe pariétal  
11 Lobe occipital  
12 Lobe temporal  
13 Sillon central  
14 Sillon latéral  
15 Corps calleux  
16 Corps calleux, rostre  
17 Corps calleux, genou  
18 Corps calleux, tronc  
19 Corps calleux, bourrelet  
20 Septum pellucidum  
**21 Diencéphale**  
22 Fornix  
23 Plexus choroïdien du troisième ventricule  
24 Thalamus  
25 Adhérence interthalamique  
26 Hypothalamus  
27 Chiasma optique  
28 Récessus infundibulaire  
29 Corps mamillaire  
**30 Cervelet**  
31 Arbre de vie  
32 Flocculus  
**33 Mésencéphale**  
34 Lame quadrigéminal  
35 Aqueduc du mésencéphale  
36 Pédoncule cérébelleux  
**37 Pont**  
38 Ventricule 4e  
**39 Bulbe rachidien**  
40 Canal central de la moelle spinale

### Crâne externe

- 31 Galéa aponévrique  
32 Os frontal  
33 Suture coronale  
34 Os pariétal  
35 Suture sagittale  
36 Suture lambdoïde  
37 Os occipital  
38 Processus mastoïde  
39 Pore acoustique externe  
40 Arcade zygomatique  
41 Os zygomatique  
42 Maxilla  
43 Os nasal  
44 Grand cartilage alaire  
45 Mandibule, rameau  
46 Mandibule, processus coronoïde  
47 Mandibule, processus condyloïde  
48 Incisure mandibulaire  
49 Mandibule, angle  
50 Mandibule, corps  
51 Os hyoïde

### Muscles

- 52 Muscle épicroânien, Muscle occipito-frontal, ventre frontal  
53 Muscle temporal  
54 Muscle épicroânien, Muscle temporo-pariétal  
55 Muscle auriculaire supérieur  
56 Muscle épicroânien, Muscle occipito-frontal, ventre occipital  
57 Muscle orbiculaire de l'œil, partie palpébrale  
58 Muscle orbiculaire de l'œil, partie orbitaire

### Crâne interne

- 1 Fossettes granulaires  
2 Sillons des artères méningées moyennes  
3 Dure-mère crânienne  
4 Sinus sagittal supérieur  
5 Diploë  
**Base du crâne**  
6 Fosse crânienne antérieure  
7 Os ethmoïde, lame criblée  
8 Crista galli

# Modele Musculaire

Français

- 59 Muscle petit zygomatique
  - 60 Muscle élévateur de la lèvre supérieure
  - 61 Muscle nasal
  - 62 Muscle orbiculaire de la bouche
  - 63 Muscle grand zygomatique
  - 64 Muscle buccinateur
  - 65 Muscle masséter
  - 66 Muscle risorius
  - 67 Muscle abaisseur de l'angle de la bouche
  - 68 Muscle abaisseur de la lèvre inférieure
  - 69 Muscle mentonnier
  - 70 Muscle hyo-glosse
  - 71 Muscle génio-hyoïdien
  - 72 Muscle mylo-hyoïdien
  - 73 Muscle digastrique, ventre antérieur
  - 74 Muscle stylo-hyoïdien
  - 75 Muscle omo-hyoïdien, ventre supérieur
  - 76 Muscle omo-hyoïdien, ventre inférieur
  - 77 Muscle sterno-hyoïdien
  - 78 Muscle sterno-thyroïdien
  - 79 Muscle thyro-hyoïdien
  - 80 Muscle crico-thyroïdien
  - 81 Muscle sterno-cléido-mastoïdien
  - 82 Muscle scalène antérieur
  - 83 Muscle scalène moyen
  - 84 Muscle scalène postérieur
  - 85 Muscle élévateur de la scapula
  - 86 Muscle splénius de la tête
- Vaisseau**
- 87 Artère carotide commune
  - 88 Artère sous-clavière
  - 89 Veine jugulaire interne
  - 90 Veine jugulaire externe
  - 91 Veine subclavière
- Glandes**
- 92 Glande lacrymale
  - 93 Glande parotide
  - 94 Glande submandibulaire
  - 95 Glande thyroïde
  - 96 Cartilage thyroïde
  - 97 Ligament thyro-hyoïde médian
  - 98 Membrane thyro-hyoïdienne
- Extrémités supérieures**
- 1 Clavicule
  - 2 Acromion
  - 3 Scapula, épine
  - 4 Humérus
- Muscles**
- 5 Muscle deltoïde
  - 6 Muscle supra-épineux
  - 7 Muscle subscapulaire
  - 8 Muscle coraco-brachial
  - 9 Muscle subclavier
  - 10 Muscle infra-épineux
  - 11 Muscle petit rond
  - 12 Muscle grand rond
  - 13 Muscle grand dorsal
  - 14 Muscle biceps du bras, tête longue
  - 15 Muscle biceps brachial, tête courte
  - 16 Muscle brachial
  - 17 Muscle triceps brachial, tête latérale
  - 18 Muscle triceps brachial, tête longue
  - 19 Muscle triceps brachial, tête médiale
  - 20 Muscle brachio-radial
  - 21 Muscle long extenseur radial du carpe
  - 22 Muscle court extenseur radial du carpe
  - 23 Muscle rond pronateur
  - 24 Muscle fléchisseur radial du carpe
  - 25 Muscle long palmaire
  - 26 Muscle fléchisseur ulnaire du carpe
  - 27 Muscle fléchisseur superficiel des doigts
  - 28 Muscle fléchisseur profond des doigts
  - 29 Muscle long fléchisseur du pouce
  - 30 Muscle carré pronateur
  - 31 Muscle extenseur des doigts
  - 32 Muscle extenseur commun du petit doigt
  - 33 Muscle extenseur ulnaire du carpe
  - 34 Muscle anconé
  - 35 Muscle supinateur
  - 36 Muscle long abducteur du pouce
  - 37 Muscle court extenseur du pouce
  - 38 Muscle long extenseur du pouce
  - 39 Rétinaculum des extenseurs
  - 40 Muscles interosseux dorsaux de la main
  - 41 Muscle court abducteur du pouce
  - 42 Muscle court fléchisseur du pouce
  - 43 Muscle adducteur du pouce
  - 44 Muscle abducteur du petit doigt
  - 45 Rétinaculum des fléchisseurs
  - 46 Tendon du muscle fléchisseur superficiel des doigts
  - 47 Tendon du muscle long fléchisseur du pouce
  - 48 Tendon du muscle long extenseur du pouce
  - 49 Jonction intertendineuse
  - 50 Tendon du muscle extenseur des doigts
- Vaisseau**
- 51 Artère axillaire
  - 52 Artère brachiale
  - 53 Artère collatérale ulnaire supérieure
  - 54 Artère radiale
  - 55 Artère ulnaire
  - 56 Artère interosseuse postérieure
  - 57 Artère interosseuse antérieure
  - 58 Arcade palmaire superficielle
  - 59 Artères digitales palmaires communes
  - 60 Artères digitales palmaires propres
- Nerfs**
- 61 Plexus brachial, fascicule médial
  - 62 Plexus brachial, fascicule latéral
  - 63 Nerf cutané brachial médial

Français

- 64 Nerf ulnaire
- 65 Nerf médian
- 66 Nerf musculo-cutané
- 67 Nerf axillaire
- 68 Nerf radial
- 69 Nerf interosseux antérieur
- 70 Nerf radial, rameau superficiel
- 71 Nerf cutané brachial postérieur

## Extrémités inférieure

- 1 Grand trochanter
  - 2 Patella
  - 3 Tibia
  - 4 Fibula
  - 5 Malléole médiale
  - 6 Malléole latérale
  - 7 Os métatarsien I
  - 8 Calcanéus
  - 9 Tendon d'Achille
- Muscles**
- 10 Muscle grand fessier
  - 11 Muscle moyen fessier
  - 12 Muscle piriforme
  - 13 Muscle jumeau supérieur
  - 14 Muscle obturateur interne
  - 15 Muscle jumeau inférieur
  - 16 Muscle carré fémoral
  - 17 Muscle tenseur de la fascia lata
  - 18 Tractus ilio-tibial
  - 19 Muscle droit de la cuisse
  - 20 Muscle vaste latéral
  - 21 Muscle vaste intermédiaire
  - 22 Muscle vaste médial
  - 23 Muscle sartorius
  - 24 Muscle ilio-psoas
  - 25 Muscle long adducteur
  - 26 Muscle pectiné
  - 27 Muscle gracile
  - 28 Muscle grand adducteur
  - 29 Muscle semi-membraneux
  - 30 Muscle semi-tendineux
  - 31 Muscle biceps fémoral, tête longue
  - 32 Muscle biceps fémoral, tête courte
  - 33 Muscle tibial antérieur
  - 34 Muscle long extenseur des orteils
  - 35 Muscle long fibulaire (péronier)
  - 36 Muscle court fibulaire (péronier)
  - 37 Muscle gastrocnémien, tête latérale
  - 38 Muscle gastrocnémien, tête médiale
  - 39 Muscle soléaire
  - 40 Muscle tibial postérieur
  - 41 Muscle poplité
  - 42 Muscle long fléchisseur des orteils
  - 43 Muscle long fléchisseur de l'hallux
  - 44 Muscle long extenseur de l'hallux

# Modele Musculaire

- 45 Muscle court extenseur de l'hallux
  - 46 Muscle court extenseur des orteils
  - 47 Muscle abducteur du petit orteil
  - 48 Muscle abducteur de l'hallux
  - 49 Rétinaculum inférieur des extenseurs
- Vaisseau**
- 50 Artère fémorale
  - 51 Veine fémorale
  - 52 Artère circonflexe latérale de la cuisse, rameau descendant
  - 53 Artère circonflexe latérale de la cuisse, rameau ascendant
  - 54 Artère poplitée
  - 55 Artère tibiale postérieure
  - 56 Artère tibiale antérieure
  - 57 Artère malléolaire antéro-latérale
- Nerfs**
- 58 Nerf sciatique (ischiatique)
  - 59 Nerf fémoral
  - 60 Nerf tibial
  - 61 Nerf fibulaire commun
  - 62 Nerf fibulaire profond
  - 63 Nerf fibulaire superficiel

## Tronc

### Thorax

- 1 Clavicule
  - 2 Sternum
  - 3 Sternum, processus xiphoïde
  - 4 Sternum, manche
  - 5 Incision jugulaire
  - 6 Ligament sterno-claviculaire antérieur
  - 7 Côte 1-12
  - 8 Cartilage costal
- Muscles**
- 9 Muscle subclavier
  - 10 Muscle infra-épineux
  - 11 Muscle petit rond
  - 12 Muscle grand rond
  - 13 Muscle grand dorsal
  - 14 Fascia thoraco-lombaire
  - 15 Muscle ilio-costal
  - 16 Muscle dentelé postéro-inférieur
  - 17 Muscle le plus long du thorax
  - 18 Muscle grand rhomboïde
  - 19 Muscle dentelé postéro-supérieur
  - 20 Muscle petit rhomboïde
  - 21 Muscle trapèze, partie descendante
  - 22 Muscle trapèze, partie transversale
  - 23 Muscle trapèze, partie ascendante
  - 24 Muscle dentelé antérieur
  - 25 Muscles intercostaux externes
  - 26 Muscles intercostaux internes
  - 27 Muscle petit pectoral
  - 28 Muscle grand pectoral, partie claviculaire

# Modele Musculaire

Français

- 29 Muscle grand pectoral, partie sternocostale
- 30 Muscle grand pectoral, partie abdominale
- 31 Muscle transverse du thorax
- 32 Diaphragme**
- 33 Hiatus œsophagien
- 34 Centre tendineux du diaphragme
- 35 Foramen de la veine cave
- 36 Hiatus aortique
- 37 Œsophage thoracique**
- Cœur**
- 38 Atrium droit
- 39 Auricule de l'atrium droit
- 40 Ventricule droit
- 41 Atrium gauche
- 42 Auricule de l'atrium gauche
- 43 Ventricule gauche
- 44 Septum interventriculaire
- 45 Valve atrio-ventriculaire droite (valve tricuspide)
- 46 Valve du tronc pulmonaire
- 47 Valve atrio-ventriculaire gauche (valve mitrale)
- 48 Valve aortique
- 49 Tronc pulmonaire
- 50 Artère pulmonaire droite
- 51 Artère pulmonaire gauche
- 52 Aorte ascendante
- 53 Aorte thoracique
- 54 Veine brachio-céphalique droite
- 55 Veine brachio-céphalique gauche
- 56 Veine cave supérieure
- 57 Veine cave inférieure
- 58 Veines pulmonaires droites
- 59 Veines pulmonaires gauches
- Poumon**
- 60 Poumon droit, lobe supérieur
- 61 Fissure horizontale
- 62 Poumon droit, lobe moyen
- 63 Fissure oblique
- 64 Poumon droit, lobe inférieur
- 65 Ligament pulmonaire
- 66 Poumon, hile
- 67 Poumon gauche, lobe supérieur
- 68 Lingula du poumon gauche
- 69 Poumon gauche, lobe inférieur
- 70 Trachée, bifurcation
- 71 Bronche principale droite
- 72 Bronche principale gauche
- 73 Lobule de la glande mammaire**
- 74 Papille mammaire
- Ventre**
- 75 Omphalique
- Muscles**
- 76 Muscle oblique interne de l'abdomen
- 77 Muscle oblique externe de l'abdomen
- 78 Gaine du muscle droit de l'abdomen, lame antérieure
- 79 Ligne blanche de l'abdomen
- 80 Muscle droit de l'abdomen
- 81 Intersection tendineuse du muscle droit de l'abdomen
- 82 Gaine du muscle droit de l'abdomen, lame postérieure
- 83 Ligne arquée
- 84 Muscle transverse de l'abdomen
- 85 Muscle carré des lombes
- 86 Muscle grand psoas
- 87 Muscle iliaque
- 88 Muscle piriforme
- 89 Muscle élévateur de l'anus
- Vaisseau**
- 90 Aorte abdominale
- 91 Tronc cœliaque
- 92 Artère et veine testiculaires (ovarique)
- 93 Artère mésentérique inférieure
- 94 Aorte, bifurcation
- 95 Artère iliaque commune
- 96 Artère iliaque interne
- 97 Artère iliaque externe
- 98 Veine iliaque externe
- 99 Veine iliaque interne
- 100 Veine iliaque commune
- Estomac**
- 101 Estomac, partie cardiale
- 102 Estomac, fond
- 103 Estomac, corps
- 104 Partie pylorique de l'estomac
- 105 Pylore
- 106 Artère gastrique droite
- 107 Artère gastrique gauche
- 108 Artère gastro-omentale droite
- 109 Artère gastro-omentale gauche
- Foie**
- 110 Foie, lobe droit
- 111 Foie, lobe gauche
- 112 Foie, lobe caudé
- 113 Foie, lobe carré
- 114 Ligament rond du foie
- 115 Ligament falciforme du foie
- 116 Veine porte hépatique
- 117 Artère hépatique propre
- 118 Conduit hépatique commun
- 119 Conduit cystique
- 120 Vésicule biliaire
- 121 Conduit cholédoque
- Pancréas**
- 122 Artère hépatique commune
- 123 Pancréas, queue
- 124 Pancréas, corps
- 125 Pancréas, tête

Français

- Duodénum**
- 126 Duodénum, ampoule
- 127 Duodénum, partie descendante
- 128 Duodénum, partie horizontale (partie inférieure)
- 129 Duodénum, partie ascendante
- 130 Artère mésentérique supérieure
- 131 Veine mésentérique supérieure
- 132 Veine mésentérique inférieure
- 133 Rate**
- 134 Artère splénique (artère liénale)
- 135 Veine splénique (veine liénale)
- 136 Jéjunum**
- 137 Iléum**
- 138 Valve iléo-cæcale (valve iléale)
- Côlon**
- 139 Cæcum
- 140 Appendice vermiforme
- 141 Côlon ascendant
- 142 Côlon transverse
- 143 Côlon descendant
- 144 Côlon sigmoïde
- 145 Ténia libre
- 146 Mésentère
- Rein**
- 147 Rein droit
- 148 Uretère droit
- 149 Veine rénale droite
- 150 Artère rénale gauche
- Glande surrénale**
- 151 Glande surrénale droite
- 152 Veine surrénale
- Os pelviens**
- 153 Sacrum
- 154 Coccyx
- 155 Os pubien
- 156 Crête iliaque
- Organes génitaux masculins**
- 157 Pénis
- 158 Pénis, prépuce
- 159 Pénis, gland
- 160 Pénis, corps caverneux
- 161 Pénis, corps spongieux
- 162 Scrotum
- 163 Testicule
- 164 Epididyme, tête
- 165 Muscle crémaster
- 166 Fascia spermatique externe
- 167 Canal inguinal
- 168 Conduit déférent
- 169 Vésicule urinaire
- 170 Prostate
- 171 Uretère gauche
- 172 Vésicule séminale
- 173 Rectum
- 174 Muscle sphincter externe de l'anus
- 175 Urètre
- 176 Symphyse pubienne (disque interpubien)
- 177 Péritoine viscéral
- Organes génitaux féminins**
- 178 Trompe utérine (Trompe de Fallope)
- 179 Utérus, ligament rond
- 180 Ovaire
- 181 Ligament large de l'utérus
- 182 Utérus
- 183 Vagin
- 184 Grande lèvres des organes génitaux
- 185 Clitoris

# Figura Muscular

Português

## Cabeça

### Encéfalo

#### Nervos cranianos

- 1 Nervos olfatório (I)
- 2 Nervos óptico (2º nervo craniano)
- 3 Nervos oculomotor (3º nervo craniano)
- 4 Nervos troclear (4º nervo craniano)
- 5 Nervos trigêmeo (5º nervo facial)
- 6 Nervos abducente (6º nervo craniano)
- 7 Nervos facial (7º nervo craniano), Nervos vestibulococlear (8º nervo craniano), Nervos glossofaríngeo (9º nervo craniano), Nervos vago (10º nervo craniano)

#### 8 Cérebro

- 9 Lobo frontal
- 10 Lobo parietal
- 11 Lobo occipital
- 12 Lobo temporal
- 13 Sulco central (fissura de Rolando)
- 14 Sulco lateral
- 15 Corpo caloso
- 16 Rostro do corpo caloso
- 17 Joelho do corpo caloso
- 18 Tronco do corpo caloso
- 19 Esplênio do corpo caloso
- 20 Septo pelúcido (septo transparente)

#### 21 Diencéfalo

- 22 Fórnice
- 23 Plexo coróide do terceiro ventrículo
- 24 Tálamo
- 25 Aderência intertalâmica
- 26 Hipotálamo
- 27 Quiasma óptico
- 28 Recesso infundibular
- 29 Corpo mamilar

#### 30 Cerebelo

- 31 Árvore da vida
- 32 Flóculo

#### 33 Mesencéfalo

- 34 Lâmina quadrigêmea
- 35 Aqueduto do mesencéfalo
- 36 Pedúnculo cerebral

#### 37 Ponte de Varólio

- 38 Quarto ventrículo (ventrículo do rombencéfalo)

#### 39 Medula oblonga

- 40 Canal central

## Crânio interno

- 1 Fovéolas granulares
- 2 Sulcos da artéria meníngea média
- 3 Dura-máter do cérebro
- 4 Seio sagital superior
- 5 Díploe

## Base do crânio

- 6 Fossa craniana anterior
- 7 Lâmina cribrosa do osso etmóide
- 8 Crista de galo
- 9 Canal óptico (forame óptico)
- 10 Hipófise (glândula pituitária)
- 11 Osso esfenóide
- 12 Fissura orbitária superior
- 13 Forame redondo
- 14 Forame oval
- 15 Forame lácero
- 16 Fossa craniana média
- 17 Eminência arqueada
- 18 Poro acústico interno
- 19 Sulco do seio sigmóide
- 20 Forame jugular
- 21 Clivo
- 22 Fossa craniana posterior
- 23 Protuberância occipital interna
- 24 Seio cavernoso
- 25 Plexo basilar
- 26 Seio petroso superior
- 27 Seio petroso inferior
- 28 Seio sigmóide
- 29 Seio occipital
- 30 Seio transversal

## Crânio externo

- 31 Gálea aponeurótica
- 32 Osso frontal
- 33 Sutura coronal
- 34 Osso parietal
- 35 Sutura sagital (sutura interparietal)
- 36 Sutura lambdóide
- 37 Osso occipital
- 38 Processo mastóide
- 39 Forame acústico externo
- 40 Arco zigomático
- 41 Osso zigomático
- 42 Maxilar
- 43 Osso nasal
- 44 Cartilagem alar maior
- 45 Ramo da mandíbula
- 46 Processo coronóide
- 47 Processo condilar (condilomandibular)
- 48 Chanfradura mandibular
- 49 Ângulo da mandíbula
- 50 Corpo da mandíbula
- 51 Osso hióide

## Músculos

- 52 Músculo epicraniano, Músculo occipitofrontal, ventre frontal
- 53 Músculo temporal
- 54 Músculo epicraniano, Músculo temporoparietal

Português

- 55 Músculo auricular superior
- 56 Músculo epicraniano, Ventre occipital do músculo occipitofrontal
- 57 Porção palpebral do esfíncter ocular
- 58 Porção orbital do esfíncter ocular
- 59 Músculo zigomático menor
- 60 Músculo elevador do lábio superior
- 61 Músculo nasal
- 62 Músculo orbicular da boca
- 63 Músculo zigomático maior
- 64 Músculo buscinador (músculo da bochecha)
- 65 Músculo masseter
- 66 Músculo risório (músculo de Albinus)
- 67 Músculo depressor do ângulo da boca
- 68 Músculo depressor do lábio inferior
- 69 Músculo mentoniano
- 70 Músculo hioglosso
- 71 Músculo geniioídeo
- 72 Músculo miloióide
- 73 Ventre anterior do músculo digástrico
- 74 Músculo estiloióide
- 75 Ventre superior do músculo omoióide
- 76 Ventre inferior do músculo omoióide
- 77 Músculo esternoióide
- 78 Músculo esternotireóide
- 79 Músculo tireoióide
- 80 Músculo cricotireóide
- 81 Músculo esternocleidomastóide (músculo esterno-mastóide)
- 82 Músculo escaleno anterior
- 83 Músculo escaleno médio
- 84 Músculo escaleno posterior
- 85 Músculo elevador da escápula
- 86 Músculo esplênio da cabeça

## Vasos

- 87 Artéria carótida comum
- 88 Artéria subclávia
- 89 Veia jugular interna
- 90 Veia jugular externa
- 91 Veia subclávia
- 92 Glândula lacrimal
- 93 Glândula parótida
- 94 Glândula submandibular
- 95 Glândula tireóide
- 96 Cartilagem tireóide
- 97 Ligamento tireoióide médio
- 98 Membrana tireoióide

## Extremidade superior

- 1 Clavícula
- 2 Acrômio (processo acromial)
- 3 Espinha da escápula
- 4 Úmero

# Figura Muscular

## Músculos

- 5 Músculo deltóide
  - 6 Músculo supra-espinhoso
  - 7 Músculo subescapular
  - 8 Músculo coracobraquial
  - 9 Músculo subclávio
  - 10 Músculo infra-espinhoso
  - 11 Músculo redondo menor
  - 12 Músculo redondo maior
  - 13 Músculo grande dorsal
  - 14 Cabeça longa do músculo bíceps do braço
  - 15 Cabeça curta do músculo bíceps do braço
  - 16 Músculo braquial
  - 17 Cabeça lateral do músculo tríceps do braço
  - 18 Cabeça longa do músculo tríceps do braço
  - 19 Cabeça medial do músculo tríceps do braço
  - 20 Músculo braquiorradial (supinador longo)
  - 21 Músculo extensor longo radial do punho
  - 22 Músculo extensor curto radial do punho
  - 23 Músculo pronador redondo
  - 24 Músculo flexor radial do punho
  - 25 Músculo palmar longo
  - 26 Músculo flexor ulnar do punho
  - 27 Músculo flexor superficial dos da mão
  - 28 Músculo flexor profundo dos dedos da mão
  - 29 Músculo flexor longo do polegar
  - 30 Músculo pronador quadrado
  - 31 Músculo extensor dos dedos da mão
  - 32 Músculo extensor do dedo mínimo
  - 33 Músculo extensor ulnar do punho
  - 34 Músculo ancônio
  - 35 Músculo supinador
  - 36 Músculo abductor longo do polegar
  - 37 Músculo extensor curto do polegar
  - 38 Músculo extensor longo do polegar
  - 39 Retináculo dos extensores
  - 40 Músculos interosseos dorsais da mão
  - 41 Músculo abductor curto do polegar
  - 42 Músculo flexor curto do polegar
  - 43 Músculo adutor do polegar
  - 44 Músculo abductor do dedo mínimo
  - 45 Retináculo dos flexores
  - 46 Tendão do músculo flexor superficial dos dedos
  - 47 Tendão do músculo flexor longo do polegar
  - 48 Tendão do músculo extensor longo do polegar
  - 49 Conexão intertendinosa
  - 50 Tendão do músculo extensor dos dedos da mão
- ## Vasos
- 51 Artéria axilar
  - 52 Artéria braquial (artéria umeral)
  - 53 Artéria colateral ulnar superior
  - 54 Artéria radial
  - 55 Artéria ulnar
  - 56 Artéria interossea posterior

# Figura Muscular

Português

- 57 Artéria interóssea anterior (artéria interóssea volar)
- 58 Arco palmar superficial
- 59 Artérias digitais palmares comuns
- 60 Artérias digitais palmares próprias
- Nervus**
- 61 Fascículo medial do plexo braquial
- 62 Fascículo lateral do plexo braquial
- 63 Nervo cutâneo medial do braço
- 64 Nervo ulnar (nervo cubital)
- 65 Nervo mediano
- 66 Nervo musculocutâneo
- 67 Nervo axilar
- 68 Nervo radial
- 69 Nervo interósseo anterior
- 70 Ramo superficial do nervo radial
- 71 Nervo cutâneo posterior do braço

## Extremidade inferior

- 1 Trocânter maior
- 2 Rótula (patela)
- 3 Tíbia
- 4 Fíbula (perônio)
- 5 Pescoço do martelo (colo do martelo)
- 6 Maléolo lateral (extramaléolo)
- 7 Osso do metatarso I
- 8 Osso do calcânhar
- 9 Tendão do calcâneo (tendão de Aquiles)

### Músculos

- 10 Músculo glúteo máximo
- 11 Músculo glúteo médio
- 12 Músculo piriforme
- 13 Músculo gêmeo superior
- 14 Músculo obturador interno
- 15 Músculo gêmeo inferior
- 16 Músculo quadrado da coxa
- 17 Músculo tensor da fáscia lata
- 18 Trato iliotibial (faixa de Maissiat)
- 19 Músculo reto da coxa
- 20 Músculo vasto lateral
- 21 Músculo vasto intermédio
- 22 Músculo vasto medial
- 23 Músculo sartório
- 24 Músculo iliopsoas
- 25 Músculo adutor longo
- 26 Músculo pectíneo
- 27 Músculo grácil
- 28 Músculo grande adutor
- 29 Músculo semimembranoso
- 30 Músculo semitendinoso
- 31 Cabeça longa do músculo bíceps da coxa
- 32 Cabeça curta do músculo bíceps femoral
- 33 Músculo tibial anterior
- 34 Músculo extensor longo dos artelhos

- 35 Músculo fibular longo (músculo peroneiro longo)
- 36 Músculo fibular breve (músculo peroneiro curto)
- 37 Cabeça lateral do músculo gastrocnêmio
- 38 Cabeça medial do músculo gastrocnêmio
- 39 Músculo solear
- 40 Músculo tibial posterior
- 41 Poplíteo
- 42 Músculo flexor longo dos dedos do pé
- 43 Músculo flexor longo do hálux
- 44 Músculo extensor longo do hálux
- 45 Músculo extensor curto do hálux
- 46 Músculo extensor curto dos artelhos
- 47 Músculo abductor do pequeno artelho
- 48 Músculo abductor do grande artelho
- 49 Retináculo inferior dos músculos extensores

### Vasos

- 50 Artéria femoral
- 51 Veia femoral
- 52 Ramo descendente da artéria circunflexa lateral da coxa
- 53 Ramo ascendente da artéria circunflexa lateral da coxa
- 54 Artéria poplíteia
- 55 Artéria tibial posterior
- 56 Artéria tibial anterior
- 57 Artéria maleolar lateral anterior

### Nervus

- 58 Nervo isquiático
- 59 Nervo femoral (nervo crural anterior)
- 60 Nervo tibial
- 61 Nervo fibular comum
- 62 Nervo fibular profundo
- 63 Nervo fibular superficial

## Tronco

### Tórax

- 1 Clavícula
- 2 Esterno
- 3 Cartilagem xifóidea
- 4 Manúbrio esternal (pré-esterno)
- 5 Incisura jugular
- 6 Ligamento esternoclavicular anterior
- 7 Costela 1-12
- 8 Cartilagem costal (costocartilagem)
- Músculos**
- 9 Músculo subclávio
- 10 Músculo infra-espinhoso
- 11 Músculo redondo menor
- 12 Músculo redondo maior
- 13 Músculo grande dorsal
- 14 Aponeurose toracolombar
- 15 Músculo iliocostal

Português

- 16 Músculo serrátil infero-posterior
- 17 Músculo longo do tórax
- 18 Músculo rombóide maior
- 19 Músculo serrátil póstero-superior
- 20 Músculo rombóide menor
- 21 Porção descendente do músculo trapézio
- 22 Porção transversa do músculo trapézio
- 23 Porção ascendente do músculo trapézio
- 24 Músculo serrátil anterior
- 25 Músculo intercostal externo
- 26 Músculos intercostais internos
- 27 Músculo peitoral menor
- 28 Músculo grande peitoral, porção clavicular
- 29 Porção esternocostal do músculo grande peitoral
- 30 Porção abdominal do músculo grande peitoral
- 31 Músculo transverso do tórax
- 32 Diafragma**
- 33 Hiato esofágico (abertura esofágica)
- 34 Tendão central do diafragma (tendão trifólio)
- 35 Forame da veia cava (forame quadratum)
- 36 Hiato aórtico
- 37 Esôfago, porção torácica**
- Coração**
- 38 Átrio direito
- 39 Apêndice auricular direito
- 40 Ventrículo direito
- 41 Átrio esquerdo (átrio pulmonar)
- 42 Apêndice auricular esquerdo
- 43 Ventrículo esquerdo
- 44 Septo interventricular (septo ventricular)
- 45 Valva tricúspide (valva atrioventricular direita)
- 46 Valva do tronco pulmonar
- 47 Valva mitral (valva atrioventricular esquerda)
- 48 Valva aórtica
- 49 Tronco pulmonar (artéria pulmonar)
- 50 Artéria pulmonar direita
- 51 Artéria pulmonar esquerda
- 52 Aorta ascendente
- 53 Aorta, porção torácica
- 54 Veia braquiocefálica direita
- 55 Veia braquiocefálica esquerda
- 56 Veia cava superior (pré-cava)
- 57 Veia cava inferior (pós-cava)
- 58 Veias pulmonares direitas
- 59 Veias pulmonares esquerdas
- Pulmão**
- 60 Lobo superior do pulmão direito
- 61 Fissura horizontal
- 62 Lobos medianos, pulmão direito
- 63 Fissura oblíqua
- 64 Lobo inferior do pulmão direito
- 65 Ligamento pulmonar
- 66 Hilo do pulmão (porta pulmonis)

# Figura Muscular

- 67 Lobo superior do pulmão esquerdo
- 68 Língula do pulmão esquerdo
- 69 Lobo inferior do pulmão esquerdo
- 70 Bifurcação da traquéia
- 71 Brônquios principais direitos
- 72 Brônquio principal esquerdo
- 73 Lóbulos da glândula mamária**
- 74 Mamilo

## Ventre

- 75 Umbigo
- Músculos**
- 76 Músculo oblíquo interno do abdome
- 77 Músculo oblíquo externo do abdome
- 78 Borda anterior do músculo reto do abdome
- 79 Linha branca (linha de Hunter)
- 80 Músculo reto do abdome
- 81 Interseção tendinosa
- 82 Lamina posterior do músculo reto abdominal
- 83 Linha arqueada
- 84 Músculo transverso do abdome
- 85 Músculo quadrado lombar
- 86 Músculo psoas maior
- 87 Músculo ilíaco
- 88 Músculo piriforme
- 89 Músculo elevador do ânus
- Vasos**
- 90 Aorta abdominal
- 91 Tronco celíaco (trípode de Heller)
- 92 Artéria e veia testicular (ovárica)
- 93 Artéria mesentérica inferior
- 94 Bifurcação da aorta
- 95 Artéria ilíaca comum
- 96 Artéria ilíaca interna
- 97 Artéria ilíaca externa
- 98 Veia ilíaca externa
- 99 Veia ilíaca interna (veia hipogástrica)
- 100 Veia ilíaca comum
- Estômago**
- 101 Cárdia gástrica
- 102 Fundo do estômago (fundo de saco maior)
- 103 Corpo do estômago
- 104 Parte pilórica
- 105 Píloro
- 106 Artéria gástrica direita (artéria pilórica)
- 107 Artéria coronária (artéria gástrica esquerda)
- 108 Artéria gastromental direita
- 109 Artéria gastromental esquerda
- Fígado**
- 110 Lobo direito do fígado
- 111 Lobo hepático esquerdo
- 112 Lobo caudado (lobo de Spigelius)
- 113 Lobo quadrado
- 114 Ligamento redondo do fígado
- 115 Ligamento falciforme do fígado



# Figura Muscular

Português

116	Veia porta do fígado	162	Escroto
117	Artéria hepática própria	163	Testículo
118	Ducto hepático comum (ducto hepatocístico)	164	Cabeça do epidídimo
119	Ducto cístico (ducto biliar cístico)	165	Músculo cremâster
120	Vesícula biliar	166	Fáscia espermática externa
121	Ducto colédoco (ducto biliar comum)	167	Canal inguinal (canal de Velpeau)
	<b>Pâncreas</b>	168	Canal deferente (ducto espermático)
122	Artéria hepática comum	169	Bexiga
123	Cauda do pâncreas	170	Próstata (glândula prostática)
124	Corpo do pâncreas	171	Ureter esquerdo
125	Cabeça do pâncreas	172	Vesícula seminal (glândula seminal)
	<b>Duodeno</b>	173	Reto
126	Ampola duodenal	174	Músculo do esfíncter externo do ânus
127	Porção descendente do duodeno	175	Uretra
128	Porção horizontal do duodeno	176	Sínfise púbica
129	Porção ascendente do duodeno	177	Peritônio visceral
130	Artéria mesentérica superior		
131	Veia mesentérica superior		
132	Veia mesentérica inferior		
	<b>Baço</b>		
134	Artéria esplênica (artéria lienal)		
135	Veia esplênica (veia lienal)		
	<b>Jejuno</b>		
	<b>Íleo</b>		
138	Válvula ileocecal (válvula de Varolius)		
	<b>Cólon</b>		
139	Ceco		
140	Apêndice vermiforme		
141	Cólon ascendente		
142	Cólon transverso		
143	Cólon descendente		
144	Cólon sigmóide (cólon pélvico)		
145	Tênia livre		
146	Mesentério		
	<b>Rim</b>		
147	Rim direito		
148	Ureter direito		
149	Veia renal direita		
150	Artéria renal esquerda		
	<b>Glândula supra-renal</b>		
151	Glândula supra-renal direita		
152	Veia supra-renal		

## Ossos da pelve

153	Sacro
154	Cóccix
155	Ossos púbis
156	Crista ilíaca

## Órgãos genitais masculinos

157	Pênis
158	Prepúcio
159	Glande peniana (balanus)
160	Corpo cavernoso do pênis
161	Corpo cavernoso da uretra

## Órgãos genitais femininos

178	Tuba uterina (oviduto)
179	Ligamento redondo do útero (ligamento de HUNTER)
180	Ovário
181	Ligamento largo do útero
182	Útero
183	Vagina
184	Grande lábio pudendo
185	Clítoris

Italiano

# Modello Muscolare

## Capo

### Encefalo

#### Nervi craniali

1	N. olfattori (I)
2	N. ottico (II)
3	N. oculomotore (III)
4	N. troclear (IV)
5	N. trigemino (V)
6	N. abducente (VI)
7	N. facciale (VII), N. vestibolococleare (VIII), N. glossofaringeo (IX), N. vago (X)

#### 8 Cervello

9	Lobo frontale
10	Lobo parietale
11	Lobo occipitale
12	Lobo temporale
13	Solco centrale
14	Solco laterale
15	Corpo calloso
16	Corpo calloso, rostro
17	Corpo calloso, ginocchio
18	Corpo calloso, tronco
19	Corpo calloso, splenio
20	Setto pellucido

#### 21 Diencefalo

22	Fornice
23	Plesso corioideo del terzo ventricolo
24	Talamo
25	Adesione intertalamica
26	Ipotalamo
27	Chiasma ottico
28	Recesso dell'infundibolo
29	Corpo mamellare

#### 30 Cervelletto

31	Albero di vita
32	Flocculo

#### 33 Mesencefalo

34	Lamina quadrigemina
35	Acquedotto di Silvio
36	Cervello, peduncolo

#### 37 Ponte

38	Ventricolo quarto
----	-------------------

#### 39 Midollo allungato

40	Canale centrale
----	-----------------

## Cranio interno

1	Fossetta granulare del Pacchioni
2	Solchi dell'arteria meningea media
3	Dura madre cranica
4	Seno sagittale superiore
5	Diploe
	<b>Base del cranio</b>
6	Fossa anteriore del cranio
7	Ossos etmoidei, lamina cribiforme
8	Cresta di gallo

9	Canale ottico
10	Ipofisi (ghiandola pituitaria)
11	Ossos sfenoidei
12	Fessura orbitale superiore
13	Foro rotondo
14	Foro ovale
15	Foro lacero
16	Fossa media del cranio
17	Eminenza arcuata
18	Poro acustico interno
19	Solco del seno sigmoideo
20	Foro giugulare
21	Dorso della sella turcica
22	Fossa posteriore del cranio
23	Ossos occipitale, protuberanza interna
24	Seno cavernoso
25	Plesso basilare
26	Seno petroso inferiore
27	Seno petroso inferiore
28	Seno sigmoideo
29	Seno occipitale
30	Seno trasverso

## Cranio esterno <sup>®</sup>

31	Galea aponevrotica
32	Ossos frontale
33	Sutura coronaria
34	Ossos parietale
35	Sutura sagittale
36	Sutura lambdoidea
37	Ossos occipitale
38	Mastoide
39	Poro acustico esterno
40	Arco zigomatico
41	Ossos zigomatico
42	Mascella
43	Ossos nasale
44	Cartilagine alare grande
45	Mandibola, ramo
46	Mandibola, processo coronoideo
47	Mandibola, processo condiloideo
48	Incisura sigmoidea della mandibola
49	Mandibola, angolo
50	Mandibola, corpo
51	Ossos ioide

## Muscolos

52	M. epicranico, M. occipitofrontale, ventre frontale
53	M. temporale
54	M. epicranico, M. temporoparietale
55	M. auricolare superiore
56	M. epicranico, M. occipitofrontale, ventre occipitale
57	M. orbicolare dell'occhio, porzione palpebrale
58	M. orbicolare dell'occhio, porzione orbitale

# Modello Muscolare

Italiano

- 59 M. zigomatico piccolo
- 60 M. elevatore del labbro superiore
- 61 M. nasale
- 62 M. orbicolare della bocca
- 63 M. zigomatico grande
- 64 M. buccinatore
- 65 M. massetere
- 66 M. risorio
- 67 M. depressore degli angoli del naso
- 68 M. depressore del labbro inferiore
- 69 M. mentale
- 70 M. ioglosso
- 71 M. genioioideo
- 72 M. miloioideo
- 73 M. digastrico, ventre anteriore
- 74 M. stiloioideo
- 75 M. omoioideo, ventre superiore
- 76 M. omoioideo, ventre inferiore
- 77 M. sternioideo
- 78 M. sternotiroideo
- 79 M. tiroioideo
- 80 M. cricotiroideo
- 81 M. sternocleidomastoideo
- 82 M. scaleno anteriore
- 83 M. scaleno medio
- 84 M. scaleno posteriore
- 85 M. elevatore della scapola
- 86 M. splenio del capo
- Vasos**
- 87 A. carotide comune
- 88 A. succlavia
- 89 V. giugulare interna
- 90 V. giugulare esterna
- 91 V. succlavia
- Ghiandole**
- 92 Ghiandola lacrimale
- 93 Ghiandola parotide
- 94 Ghiandola sottomandibolare
- 95 Ghiandola tiroidea
- 96 Cartilagine tiroidea
- 97 Leg. tiroioideo mediano
- 98 Membrana tiroioidea
- Estremità superiori**
- 1 Clavicola
- 2 Acromion
- 3 Scapola, spina
- 4 Omero
- Muscolos**
- 5 M. deltoide
- 6 M. soprascapolare
- 7 M. sottoscapolare
- 8 M. coracobrachiale
- 9 M. succlavio
- 10 M. infrascapolare
- 11 M. rotondo piccolo
- 12 M. rotondo grande
- 13 M. larghissimo del dorso
- 14 M. bicipite brachiale, capo lungo
- 15 M. bicipite brachiale, capo breve
- 16 M. brachiale
- 17 M. tricipite del braccio, capo laterale
- 18 M. tricipite del braccio, capo lungo
- 19 M. tricipite del braccio, capo mediale
- 20 M. brachioradiale
- 21 M. estensore lungo del carpo
- 22 M. estensore breve del carpo
- 23 M. pronatore rotondo
- 24 M. flessore radiale del carpo
- 25 M. palmare lungo
- 26 M. flessore ulnare del carpo
- 27 M. flessore superficiale delle dita della mano
- 28 M. flessore profondo delle dita della mano
- 29 M. flessore lungo del pollice
- 30 M. pronatore quadrato
- 31 M. estensore delle dita della mano
- 32 M. estensore breve del dito mignolo
- 33 M. estensore ulnare del carpo
- 34 M. anconeo
- 35 M. supinatore
- 36 M. abducente lungo del pollice
- 37 M. estensore breve del pollice
- 38 M. estensore lungo del pollice
- 39 Legamento anulare dorsale del carpo
- 40 Mm. interossei dorsali della mano
- 41 M. abducente breve del pollice
- 42 M. flessore breve del pollice
- 43 M. adduttore del pollice
- 44 M. abducente del dito mignolo della mano
- 45 Legamento trasverso del carpo
- 46 M. flessore superficiale delle dita, tendine
- 47 M. flessore lungo del pollice, tendine
- 48 M. estensore lungo del pollice
- 49 Connessione intertendinea
- 50 M. estensore delle dita della mano, tendine
- Vasos**
- 51 A. ascellare
- 52 A. brachiale
- 53 A. collaterale ulnare superiore
- 54 A. radiale
- 55 A. ulnare
- 56 A. interossea posteriore
- 57 A. interossea anteriore
- 58 Arco palmare superficiale
- 59 Aa. digitali palmari comuni
- 60 Aa. digitali palmari proprie
- Nervos**
- 61 Plesso brachiale, fascio mediale
- 62 Plesso brachiale, fascio laterale
- 63 N. cutaneo mediale del braccio
- 64 N. ulnare

Italiano

- 65 N. mediano
- 66 N. muscolocutaneo
- 67 N. ascellare
- 68 N. radiale
- 69 N. interosseo anteriore
- 70 N. radiale, ramo superficiale
- 71 N. cutaneo posteriore del braccio

## Estremità inferiori

- 1 Trocantere grande
- 2 Rotula
- 3 Tibia
- 4 Peroneo
- 5 Malleolo mediale
- 6 Malleolo
- 7 Osso metatarsale I
- 8 Calcagno
- 9 Tendine del calcagno

### Muscolos

- 10 M. gluteo grande
- 11 M. gluteo medio
- 12 M. piriforme
- 13 M. gemello superiore
- 14 M. otturatore interno
- 15 M. gemello inferiore
- 16 M. quadrato del femore
- 17 M. tensore della fascia lata
- 18 Tratto iliotibiale
- 19 M. retto del femore
- 20 M. vasto
- 21 M. vasto intermedio
- 22 M. vasto mediale
- 23 M. sartorio
- 24 M. ileopsoas
- 25 M. adduttore lungo
- 26 M. pettineo
- 27 M. gracile
- 28 M. adduttore grande
- 29 M. semimembranoso
- 30 M. semitendinoso
- 31 M. bicipite del femore, capo lungo
- 32 M. bicipite del femore, capo breve
- 33 M. tibiale anteriore
- 34 M. estensore lungo delle dita del piede
- 35 M. peroneo lungo
- 36 M. peroneo breve
- 37 M. gastrocnemico, capo laterale
- 38 M. gastrocnemico, capo mediale
- 39 M. soleo
- 40 M. tibiale posteriore
- 41 M. popliteo
- 42 M. flessore lungo delle dita del piede
- 43 M. flessore lungo dell'alluce
- 44 M. estensore lungo dell'alluce
- 45 M. estensore breve dell'alluce

# Modello Muscolare

- 46 M. estensore breve delle dita del piede
- 47 M. abducente del dito mignolo del piede
- 48 M. abducente dell'alluce
- 49 Legamento muscolare estensore inferiore
- Vasos**
- 50 A. femorale
- 51 V. femorale
- 52 A. circonflessa femorale laterale, ramo discendente
- 53 A. circonflessa femorale laterale, ramo ascendente
- 54 A. polplitea
- 55 A. tibiale posteriore
- 56 A. tibiale anteriore
- 57 A. malleolare anteriore laterale
- Nervos**
- 58 N. sciatico
- 59 N. femorale
- 60 N. tibiale
- 61 N. peroneo comune
- 62 N. peroneo profondo
- 63 N. peroneo superficiale

## Tronco

### Torace

- 1 Clavicola
- 2 Sterno
- 3 Sterno, processo xifoideo
- 4 Sterno, manubrio
- 5 Incisura giugulare
- 6 Leg. sternoclavicolare anteriore
- 7 Costa 1-12
- 8 Cartilagine costale
- Muscolos**
- 9 M. succlavio
- 10 M. infrascapolare
- 11 M. rotondo piccolo
- 12 M. rotondo grande
- 13 M. larghissimo del dorso
- 14 Aponeurosi dorsolombare
- 15 M. ileocostale
- 16 M. piccolo dentato posteriore inferiore
- 17 M. lunghissimo del torace
- 18 M. romboide grande
- 19 M. piccolo dentato posteriore superiore
- 20 M. romboide piccolo
- 21 M. trapezio, parte discendente
- 22 M. trapezio, parte trasversa
- 23 M. trapezio, parte ascendente
- 24 M. grande dentato
- 25 Mm. intercostali esterni
- 26 Mm. intercostali interni
- 27 M. pettorale piccolo
- 28 M. pettorale grande, porzione clavicolare
- 29 M. pettorale grande, porzione sternocostale

# Modello Muscolare

Italiano

- 30 M. pettorale grande, porzione addominale  
31 M. trasverso del dorso  
**32 Diaframma**  
33 Lato esofageo  
34 Diaframma, centro tendineo  
35 Foro v. cava  
36 Lato aortico  
**37 Esofago toracica**  
**Cuore**  
38 Atrio destro  
39 Padiglione dell'orecchio destro  
40 Ventricolo destro  
41 Atrio sinistro  
42 Padiglione dell'orecchio sinistro  
43 Ventricolo sinistro  
44 Setto dei ventricoli  
45 Valvola atrioventricolare destra (Valvola tricuspide)  
46 Valvola sigmoidea dell'arteria polmonare  
47 Valvola atrioventricolare sinistra (Valvola mitrale)  
48 Valvola aortica  
49 Arteria polmonare  
50 A. polmonare destra  
51 Arteria polmonare sinistra  
52 Aorta ascendente  
53 Aorta toracica  
54 V. anonima destra  
55 V. anonima sinistra  
56 V. cava superiore  
57 V. cava inferiore  
58 Vv. polmonari destre  
59 Vv. polmonari sinistre  
**Polmone**  
60 Polmone destro, lobo superiore  
61 Fessura orizzontale  
62 Polmone destro, lobo medio  
63 Fessura obliqua  
64 Polmone destro, lobo inferiore  
65 Leg. polmonare  
66 Polmone, ilo  
67 Polmone sinistro, lobo superiore  
68 Lingula polmonare sinistra  
69 Polmone sinistro, lobo inferiore  
70 Trachea, biforcazione  
71 Bronco principale destro  
72 Bronco principale sinistro  
**73 Mammella, lobuli di ghiandole**  
74 Papilla mammaria
- Ventre**  
75 Umbelico  
**Muscolos**  
76 M. obliquo interno dell'addome  
77 M. obliquo esterno dell'addome
- 78 Membrana del m. retto dell'addome, lamina anteriore  
79 Linea bianca  
80 M. retto dell'addome  
81 Intersezione tendinea  
82 Membrana del m. retto dell'addome, lamina posteriore  
83 Linea arcuata  
84 M. trasverso dell'addome  
85 M. quadrato del lombo  
86 M. psoas grande  
87 M. iliaco  
88 M. piriforme  
89 M. elevatore dell'ano  
**Vasos**  
90 Aorta addominale  
91 Tronco celiaco  
92 A. e V. testicolare (ovarica)  
93 A. mesenterica inferiore  
94 Biforcazione aortica  
95 A. iliaca comune  
96 A. iliaca interna  
97 A. iliaca esterna  
98 V. iliaca esterna  
99 V. iliaca interna  
100 V. iliaca comune  
**Stomaco**  
101 Stomaco, porzione cardiaca  
102 Stomaco, fondo  
103 Stomaco, corpo  
104 Parte pilorica  
105 Pilo  
106 A. gastrica destra  
107 A. gastrica sinistra  
108 A. gastromentale destra  
109 A. gastromentale sinistra  
**Fegato**  
110 Fegato, lobo destro  
111 Fegato, lobo sinistro  
112 Fegato, lobo caudato  
113 Fegato, lobo quadrato  
114 Leg. rotondo del fegato  
115 Leg. falciforme del fegato  
116 V. dell'ilo epatico  
117 A. epatica propria  
118 Dotto epatico comune  
119 Dotto cistico  
120 Vescica biliare  
121 Condotto del coledoco  
**Pancreas**  
122 A. epatica comune  
123 Pancreas, coda  
124 Pancreas, corpo  
125 Pancreas, testa  
**Duodeno**  
126 Duodeno, bulbo

# Modello Muscolare

Italiano

- 127 Duodeno, porzione discendente  
128 Duodeno, porzione orizzontale (porzione inferiore)  
129 Duodeno, porzione ascendente  
130 A. mesenterica superiore  
131 V. mesenterica superiore  
132 V. mesenterica inferiore  
**133 Milza**  
134 A. splenica (a. lienale)  
135 V. splenica (V. lienale)  
**136 Digiuono**  
**137 Ileo**  
138 Valvola ileocecale (Valvola ileale)  
**Colon**  
139 Ceco  
140 Appendice vermiforme  
141 Colon ascendente  
142 Colon trasverso  
143 Colon discendente  
144 Colon sigmoideo  
145 Banderella libera  
146 Mesenterio  
**Rene**  
147 Rene destro  
148 Uretere destro  
149 V. renale destra  
150 A. renale sinistra  
**Ghiandola surrenale**  
151 Ghiandola surrenale destra  
152 V. surrenale
- Ossa pelviche**  
153 Osso sacro  
154 Osso coccige  
155 Osso del pube  
156 Cresta iliaca
- Organi genitali maschili**  
157 Pene  
158 Pene, prepuzio  
159 Pene, glande  
160 Pene, corpo cavernoso  
161 Pene, corpo spugnoso  
162 Scroto  
163 Testicolo  
164 Testa dell'epididimo  
165 M. cremastere  
166 Fascia spermatica esterna  
167 Canale inguinale  
168 Dotto deferente  
169 Vescica urinaria  
170 Prostata  
171 Uretere sinistro  
172 Vescichetta seminale  
173 Retto
- 174 M. sfintere dell'ano esterno  
175 Uretra  
176 Sinfisi pubica (disco interpubico)  
177 Peritoneo viscerale
- Organi genitali femminili**  
178 Tuba uterina (Salpinge uterina)  
179 Utero, leg. rotondo  
180 Ovaia  
181 Utero, legamento largo  
182 Utero  
183 Vagina  
184 Grandi labbra  
185 Clitoride

# 筋肉解剖モデル

日本語

## 頭部

### 脳

- 脳神経
- 1 嗅索
- 2 視索
- 3 動神経 (III)
- 4 滑車神経 (IV)
- 5 三叉神経 (V)
- 6 外転神経 (VI)
- 7 顔面神経 (VII), 内耳神経 (VIII), 舌咽神経 (IX), 迷走神経 (X)

- 8 **大脳**
- 9 前頭葉
- 10 頭頂葉
- 11 後頭葉
- 12 側頭葉
- 13 中心溝
- 14 外側溝
- 15 脳梁
- 16 脳梁吻
- 17 脳梁膝
- 18 脳梁幹
- 19 脳梁膨大
- 20 透明中隔

- 21 **間脳**
- 22 脳弓
- 23 第三脳室脈絡叢
- 24 視床
- 25 視床間橋
- 26 視床下部
- 27 視 (神経) 交叉
- 28 漏斗陥凹
- 29 乳頭体
- 30 **小脳**
- 31 小脳活樹
- 32 片葉
- 33 **中脳**
- 34 蓋板
- 35 中脳水道
- 36 大脳脚
- 37 **橋**
- 38 第四脳室
- 39 **延髄**
- 40 中心管

### 頭蓋内面

- 1 クモ膜顆粒下窩
- 2 中硬膜動脈溝
- 3 脳硬膜
- 4 上矢状静脈洞
- 5 頭蓋底の板間層
- 頭蓋底**
- 6 前頭蓋窩
- 7 篩骨, 篩板

- 8 鶏冠
- 9 視神経管
- 10 下垂体
- 11 蝶形骨
- 12 上眼窩裂
- 13 正円孔
- 14 卵円孔
- 15 破裂孔
- 16 中頭蓋窩
- 17 弓状隆起
- 18 内耳孔
- 19 S状溝
- 20 頸動脈孔
- 21 斜台
- 22 後頭蓋窩
- 23 内後頭隆起
- 24 海綿静脈洞
- 25 脳底静脈叢
- 26 上錐体静脈洞
- 27 下垂体静脈洞
- 28 S状静脈洞
- 29 後頭静脈洞
- 30 横静脈洞

### 頭蓋外面

- 31 帽状腱膜
- 32 前頭骨
- 33 冠状縫合
- 34 頭頂骨
- 35 矢状縫合
- 36 ラムダ (状) 縫合
- 37 後頭骨
- 38 乳様突起
- 39 外耳孔
- 40 頬骨弓
- 41 頬骨
- 42 上顎骨
- 43 鼻骨
- 44 大鼻翼軟骨
- 45 下顎骨, 下顎枝
- 46 下顎骨, 筋突起
- 47 下顎骨, 関節突起
- 48 下顎切痕
- 49 下顎骨, 下顎角
- 50 下顎骨, 下顎骨体
- 51 舌骨

- 筋**
- 52 頭蓋表筋, 後頭前頭筋, 前頭筋
- 53 側頭筋
- 54 頭蓋表筋, 側頭頭頂筋
- 55 上耳介筋
- 56 頭蓋表筋, 後頭前頭筋, 後頭筋
- 57 眼輪筋, 眼瞼部
- 58 眼輪筋, 眼窩部
- 59 小頬骨筋

日本語

# 筋肉解剖モデル

- 60 上唇挙筋 (眼窩下筋)
- 61 鼻筋
- 62 口輪筋
- 63 大頬骨筋
- 64 頬筋
- 65 咬筋
- 66 笑筋
- 67 口角下制筋
- 68 下唇下制筋
- 69 オトガイ筋
- 70 舌骨舌筋
- 71 オトガイ舌骨筋
- 72 顎舌骨筋
- 73 顎二腹筋, 前腹
- 74 茎突舌筋
- 75 肩甲骨骨筋, 上腹
- 76 肩甲骨骨筋, 下腹
- 77 胸骨舌骨筋
- 78 胸骨甲状筋
- 79 甲状舌骨筋
- 80 輪状甲状筋
- 81 胸鎖乳突筋
- 82 前斜角筋
- 83 中斜角筋
- 84 後斜角筋
- 85 肩甲挙筋
- 86 頭板状筋
- 血管**
- 87 総頸動脈
- 88 鎖骨下動脈
- 89 内頸静脈
- 90 外頸静脈
- 91 鎖骨下静脈
- 腺**
- 92 涙腺
- 93 耳下腺
- 94 顎下腺
- 95 甲状腺
- 96 甲状軟骨
- 97 正中甲状舌骨韧带
- 98 甲状舌骨膜

### 上肢

- 1 鎖骨
- 2 肩峰
- 3 肩甲棘
- 4 上腕骨
- 筋**
- 5 三角筋
- 6 棘上筋
- 7 肩甲下筋
- 8 烏口腕筋
- 9 鎖骨下筋
- 10 棘下筋
- 11 小円筋

- 12 大円筋
- 13 広背筋
- 14 上腕二頭筋, 長頭
- 15 上腕二頭筋, 短頭
- 16 上腕筋
- 17 上腕三頭筋, 外側頭
- 18 上腕三頭筋, 長頭
- 19 上腕三頭筋, 内側頭
- 20 腕橈骨筋
- 21 長橈側手根伸筋
- 22 短橈側手根伸筋
- 23 円回内筋
- 24 橈側手根屈筋
- 25 長掌筋
- 26 尺側手根屈筋
- 27 浅指屈筋
- 28 深指屈筋
- 29 手の長母指屈筋
- 30 方形回内筋
- 31 手の総指伸筋
- 32 手の小指伸筋
- 33 尺側手根伸筋
- 34 肘筋
- 35 回外筋
- 36 長母指外転筋
- 37 手の短母指伸筋
- 38 手の長母指伸筋
- 39 手の伸筋支帯
- 40 手の背側骨間筋
- 41 短母指内転筋
- 42 手の短母指屈筋
- 43 母指内転筋
- 44 手の小指外転筋
- 45 手の屈筋支帯
- 46 浅指屈筋の腱
- 47 手の長母指屈筋の腱
- 48 手の長母指伸筋の腱
- 49 腱間結合
- 50 手の総指伸筋の腱
- 血管**
- 51 腋窩動脈
- 52 上腕動脈
- 53 上尺側側副動脈
- 54 橈骨動脈
- 55 尺側動脈
- 56 後骨間動脈
- 57 前骨間動脈
- 58 浅掌動脈弓
- 59 総掌側指動脈
- 60 固有掌側指動脈
- 神経**
- 61 腕神経叢, 内側神経束
- 62 腕神経叢, 外側神経束
- 63 内側上腕皮神経
- 64 尺骨神経

# 筋肉解剖モデル

- 65 正中神経
- 66 筋皮神経
- 67 腋窩神経
- 68 橈骨神経
- 69 前（前腕）骨間神経
- 70 橈骨神経，浅枝
- 71 後上腕皮神経と橈骨神経

## 下肢

- 1 大転子
- 2 膝蓋（骨）
- 3 脛骨
- 4 腓骨
- 5 内果，ウチクルブシ
- 6 外果，ソトクルブシ
- 7 第1中足骨
- 8 踵骨
- 9 アキレス腱
- 筋**
- 10 大殿筋
- 11 中殿筋
- 12 梨状筋
- 13 上双子筋
- 14 内閉鎖筋
- 15 下双子筋
- 16 大腿方形筋
- 17 大腿筋膜張筋
- 18 腸脛靭帯
- 19 大腿直筋
- 20 外側広筋
- 21 中間広筋
- 22 内側広筋
- 23 縫工筋
- 24 腸腰筋
- 25 長内転筋
- 26 恥骨筋
- 27 薄筋
- 28 大内転筋
- 29 半膜様筋
- 30 半腱様筋
- 31 大腿二頭筋，長頭
- 32 大腿二頭筋，短頭
- 33 前脛筋
- 34 足の長指伸筋
- 35 長腓骨筋
- 36 短腓骨筋
- 37 腓腹筋，外側頭
- 38 腓腹筋，内側頭
- 39 ヒラメ筋
- 40 後脛筋
- 41 膝窩筋
- 42 足の長指屈筋
- 43 足の長母指屈筋
- 44 足の長母指伸筋
- 45 足の短母指伸筋

- 46 足の短指伸筋
- 47 足の小指外転筋
- 48 母指外転筋
- 49 足の下伸筋支帯
- 血管**
- 50 大腿動脈
- 51 大腿静脈
- 52 外側大腿回旋動脈，下行枝
- 53 外側大腿回旋動脈，内側上行枝
- 54 膝窩動脈
- 55 後脛骨動脈
- 56 前脛骨動脈
- 57 前外果動脈
- 神経**
- 58 坐骨神経
- 59 大腿神経
- 60 脛骨神経
- 61 総腓骨神経
- 62 深腓骨神経
- 63 浅腓骨神経

## 体幹

### 胸部

- 1 鎖骨
- 2 胸骨
- 3 剣状突起
- 4 胸骨柄
- 5 頸切痕
- 6 前胸鎖靭帯
- 7 第1～12肋骨
- 8 肋軟骨
- 筋**
- 9 鎖骨下筋
- 10 棘下筋
- 11 小円筋
- 12 大円筋
- 13 広背筋
- 14 胸腰筋膜
- 15 腸肋筋
- 16 下後鋸筋
- 17 胸最長筋
- 18 大菱形筋
- 19 上後鋸筋
- 20 小菱形筋
- 21 僧帽筋，下行部
- 22 僧帽筋，横部
- 23 僧帽筋，上行部
- 24 前鋸筋
- 25 外肋間膜
- 26 内肋間筋
- 27 小胸筋
- 28 大胸筋，鎖骨部
- 29 大胸筋，胸部部
- 30 大胸筋，腹部

日本語

日本語

# 筋肉解剖モデル

- 31 胸横筋
- 32 **横隔膜**
- 33 食道裂孔
- 34 臍中心
- 35 大静脈孔
- 36 大動脈裂孔
- 37 **食道，胸部**
- 心臓**
- 38 右心房
- 39 右心耳
- 40 右心室
- 41 左心房
- 42 左心耳
- 43 左心室
- 44 心室中隔
- 45 右房室弁（三尖弁）
- 46 肺動脈弁
- 47 左房室弁（僧帽弁）
- 48 大動脈弁
- 49 肺動脈（幹）
- 50 右肺動脈
- 51 左肺動脈
- 52 上行大動脈
- 53 胸大動脈
- 54 右腕頭静脈
- 55 左腕頭静脈
- 56 上大静脈
- 57 下大静脈
- 58 右肺静脈
- 59 左肺静脈
- 肺**
- 60 右肺，上葉
- 61 水平裂
- 62 右肺，中葉
- 63 斜裂
- 64 右肺，下葉
- 65 肺間膜
- 66 肺門
- 67 左肺，上葉
- 68 左肺の小舌
- 69 左肺，下葉
- 70 気管，分岐部
- 71 右気管支
- 72 左気管支
- 73 **乳房，乳腺小葉**
- 74 乳頭

## 腹部

- 75 **臍**
- 筋**
- 76 内腹斜筋
- 77 外腹斜筋
- 78 腹直筋鞘，前葉
- 79 白線
- 80 腹直筋

- 81 臍画
- 82 腹直筋鞘，後葉
- 83 弓状線
- 84 腹横筋
- 85 腰方形筋
- 86 大腰筋
- 87 腸骨筋
- 88 梨状筋
- 89 肛門挙筋
- 血管**
- 90 腹大動脈
- 91 腹腔動脈
- 92 精巣（卵巢）動脈・静脈
- 93 下腸間膜動脈
- 94 大動脈，分岐部
- 95 総腸骨動脈
- 96 内腸骨動脈
- 97 外腸骨動脈
- 98 外腸骨静脈
- 99 内腸骨静脈
- 100 総腸骨静脈
- 胃**
- 101 噴門
- 102 胃底
- 103 胃体
- 104 胃，幽門部
- 105 幽門
- 106 右胃動脈
- 107 左胃動脈
- 108 右胃大網動脈
- 109 左胃大網動脈
- 肝臓**
- 110 肝臓，右葉
- 111 肝臓，左葉
- 112 肝臓，尾状葉
- 113 肝臓，方形葉
- 114 肝円索
- 115 肝鎌状間膜
- 116 門脈
- 117 固有肝動脈
- 118 総肝管
- 119 胆嚢管
- 120 胆嚢
- 121 総胆管
- 脾臓**
- 122 総肝動脈
- 123 脾臓，脾尾
- 124 脾臓，脾体
- 125 脾臓，脾頭
- 十二指腸**
- 126 十二指腸，膨大部
- 127 十二指腸，下行部
- 128 十二指腸，水平部
- 129 十二指腸，上行部
- 130 上腸間膜動脈

131 上腸間膜静脈  
132 下腸間膜静脈

## 133 脾臓

134 脾動脈  
135 脾静脈

## 136 空腸

## 137 回腸

138 回盲弁

## 結腸

139 盲腸

140 虫垂

141 上行結腸

142 横行結腸

143 下行結腸

144 S状結腸

145 結腸ヒモ

146 腸間膜

## 腎臓

147 右腎

148 右尿管

149 右腎静脈

150 左腎動脈

## 副腎 (腎小体)

151 右副腎

152 副腎静脈

## 骨盤

153 仙骨

154 尾骨

155 恥骨

156 腸骨稜

## 男性生殖器

157 陰茎

158 包皮

159 陰茎亀頭

160 陰茎海綿体

161 尿道海綿体

162 陰囊

163 精巣 (睾丸)

164 精巣上体頭

165 精巣挙筋 (挙睾筋)

166 外精筋膜

167 峯径管

168 精管

169 膀胱

170 前立腺

171 左尿管

172 精囊

173 直腸

174 外肛門括約筋

175 尿道

176 恥骨結合

177 臍側腹膜

## 女性生殖器

178 卵管

179 子宮円索

180 卵巣

181 子宮広間膜

182 子宮

183 膈

184 大陰唇

185 陰核





**3B SCIENTIFIC<sup>®</sup> PRODUCTS**

[www.3bscientific.com](http://www.3bscientific.com)  
Copyright 2002 for instruction manual and design of product:  
3B Scientific GmbH