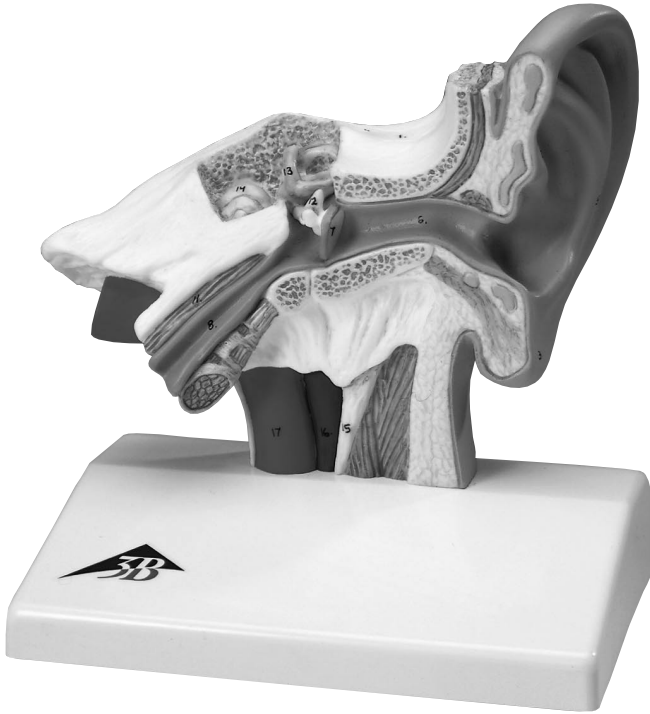

E12




Ear Model

- 1 Os temporale
- 2 Auricula
- 3 Lobulus auricularis
- 4 Helix
- 5 Anthelix
- 6 Meatus acusticus externus
- 7 Membrana tympani
- 8 Tuba auditoria
- 9 Meatus acusticus internus
- 10 Nervus vestibulocochlearis
- 11 Musculus tensor tympani
- 12 Ossicula auditoria: malleus, incus, stapes
- 13 Labyrinthus, ductus semicirculares
- 14 Cochlea
- 15 Processus styloideus
- 16 Vena jugularis interna
- 17 Arteria carotis interna

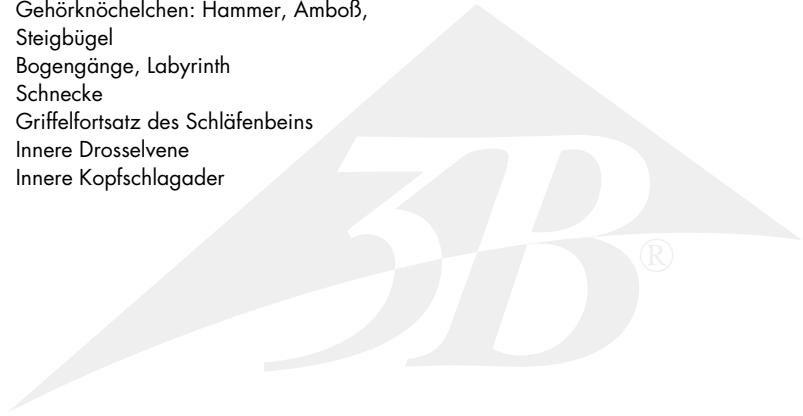


- 1 Temporal bone
- 2 Auricle
- 3 Lobule
- 4 Helix
- 5 Anthelix
- 6 External acoustic meatus
- 7 Tympanic membrane
- 8 Auditory (Eustachian) tube
- 9 Internal acoustic meatus
- 10 Vestibulocochlear nerve
- 11 Tensor tympany muscle
- 12 Auditory ossicles: malleus, incus, stapes
- 13 Semicircular ducts
- 14 Cochlea
- 15 Styloid process
- 16 Internal jugular vein
- 17 Internal carotid artery



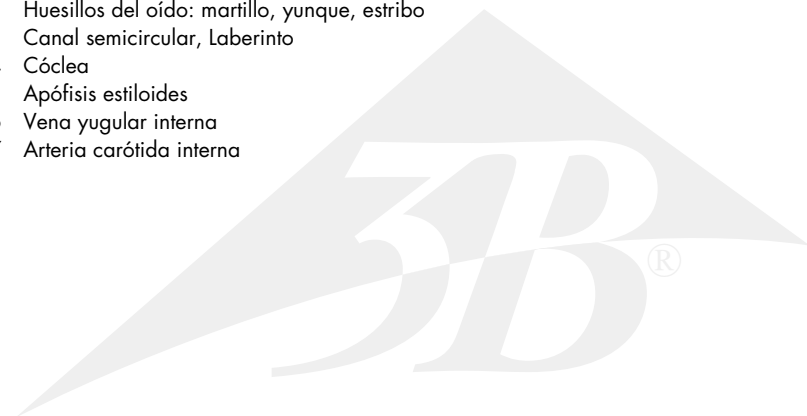
Ohrmodell

- 1 Schläfenbein
- 2 Ohrmuschel
- 3 Ohrläppchen
- 4 Helix
- 5 Anthelix
- 6 Äußerer Gehörgang
- 7 Trommelfell
- 8 Eustachische Röhre
- 9 Innerer Gehörgang
- 10 Gehör- und Gleichgewichtsnerv
- 11 Trommelfellspanner
- 12 Gehörknöchelchen: Hammer, Amboß, Steigbügel
- 13 Bogengänge, Labyrinth
- 14 Schnecke
- 15 Griffelfortsatz des Schläfenbeins
- 16 Innere Drosselvene
- 17 Innere Kopfschlagader



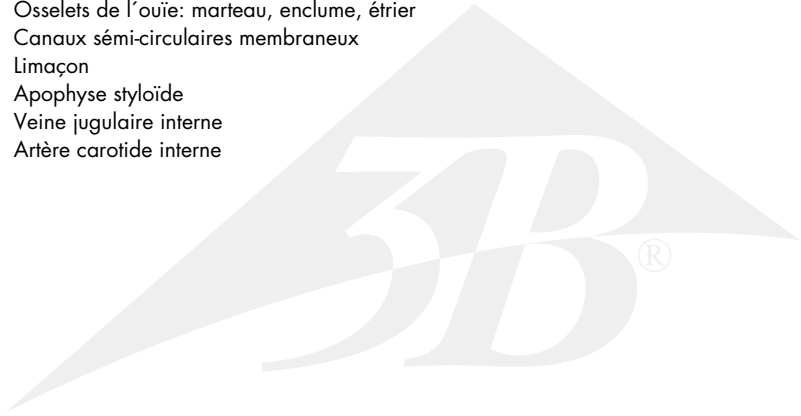
Modelo del oído

- 1 Hueso temporal
- 2 Pabellón de la oreja/Pabellón auricular
- 3 Lóbulo auricular
- 4 Hélix, Hélice
- 5 Antehélix, Antehélice
- 6 Conducto auditivo externo
- 7 Tímpano, Membrana timpánica
- 8 Trompa de Eustaquio
- 9 Conducto auditivo interno
- 10 Nervio vestibococlear
- 11 Músculo tensor del tímpano
- 12 Huesillos del oído: martillo, yunque, estribo
- 13 Canal semicircular, Laberinto
- 14 Cóclea
- 15 Apófisis estiloides
- 16 Vena yugular interna
- 17 Arteria carótida interna



Modèle de l'oreille

- 1 Temporal
- 2 Auricule
- 3 Lobule
- 4 Hélix
- 5 Anthélix
- 6 Conduit auditif externe
- 7 Membrane du tympan
- 8 Trompe d'Eustacle
- 9 Conduit auditif interne
- 10 Nerf vestibulo-cochléaire
- 11 Muscle du marteau
- 12 Osselets de l'ouïe: marteau, enclume, étrier
- 13 Canaux sémi-circulaires membraneux
- 14 Limaçon
- 15 Apophyse styloïde
- 16 Veine jugulaire interne
- 17 Artère carotide interne





3B Scientific Products

Internet: <http://www.3bscientific.com>