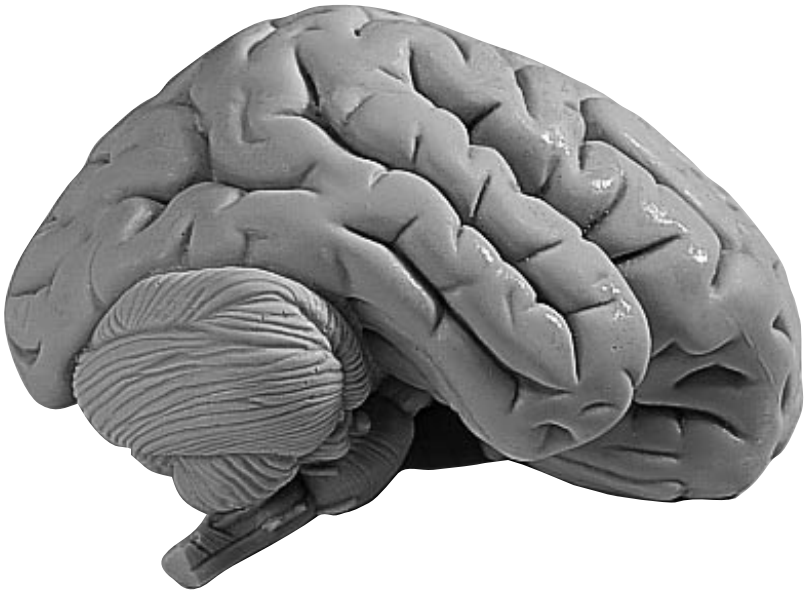


C15, C16, C17, C20



The human brain

Telencephalon

- 1 Lobus frontalis
- 2 Lobus parietalis
- 3 Lobus occipitalis
- 4 Lobus temporalis
- 5 Sulcus centralis
- 6 Gyrus praecentralis
- 7 Gyrus postcentralis
- 8 Bulbus olfactorius
- 9 Commissura anterior
- 10 Corpus callosum
 - a Genu
 - b Truncus
 - c Splenium
 - d Rostrum
- 11 Septum pellucidum
- 12 Fornix
- 13 Commissura posterior

C16, C17, C20:

- 14 Insula
- 15 Capsula interna
- 16 Ventriculus lateralis
 - e Cornu anterius
 - f Pars centralis
- 17 Plexus choroideus
- g Cornu posterius

C17, C20:

- h Cornu inferius
- 18 Hippocampus

Diencephalon

- 19 Thalamus
- 20 Sulcus hypothalamicus
- 21 Hypothalamus
- 22 Adhaesio interthalamica
- 23 Corpus pineale (Epiphysis)
- 24 Corpus mamillare sinistrum
- 25 Glandula pituitaria (Hypophysis)
- 26 Ventriculus tertius cum plexus choroideus

C17, C18, C20:

- 27 Nucleus caudatus
- 28 Pulvinar
- 29 Corpus geniculatum mediale
- 30 Corpus geniculatum laterale

Mesencephalon

- 31 Tectum mesencephal (Lamina quadrigemina)
- 32 Tegmentum mesencephali
- 33 Crus cerebri

- 34 Aquaeductus cerebri

Metencephalon

- 35 Cerebellum
 - a Vermis
 - b Tonsilla
 - c Flocculus cerebelli
 - d Arbor vitae
 - e Ventriculus quartus
- 36 Pons
 - f Pedunculus cerebellaris superior
 - g Pedunculus cerebellaris medius
 - h Pedunculus cerebellaris inferior

Myelencephalon

- 37 Medulla oblongata
- 38 Oliva
- 39 Pyramis
- 40 N. cervicalis I.

Nervi craniales

- I N. olfactorius
- II N. opticus
- III N. oculomotorius
- IV N. trochlearis
- V N. trigeminus
- VI N. abducens
- VII N. facialis
- VIII N. vestibulocochlearis
- IX N. glossopharyngeus
- X N. vagus
- XI N. accessorius
- XII N. hypoglossus

Circulus arteriosus cerebri (Willisii)

C20:

- 1 A. cerebri anterior
- 2 A. communicans anterior
- 3 A. carotis interna
- 4 A. cerebri media
- 5 A. communicans posterior
- 6 A. cerebri posterior
- 7 A. cerebelli superior
- 8 A. basilaris
- 9 R. ad pontem
- 10 A. labyrinthi
- 11 A. cerebelli inferior anterior
- 12 A. vertebralis
- 13 A. cerebelli inferior posterior
- 14 A. spinalis anterior

Cerebrum

- 1 Frontal lobe
- 2 Parietal lobe
- 3 Occipital lobe
- 4 Temporal lobe
- 5 Central sulcus
- 6 Precentral gyrus
- 7 Postcentral gyrus
- 8 Olfactory bulb
- 9 Anterior commissure
- 10 Corpus callosum
 - a Genu
 - b Truncus
 - c Splenium
 - d Rostrum
- 11 Septum pellucidum
- 12 Fornix
- 13 Posterior commissure

C16, C17, C20:

- 14 Insula (island of Reil)
- 15 Internal capsule
- 16 Lateral ventricle
 - e Frontal (anterior) horn
 - f Central part
- 17 Choroid plexus
- g Posterior horn

C17, C20:

- h Inferior horn
- 18 Hippocampus

Diencephalon

- 19 Thalamus
- 20 Hypothalamic sulcus
- 21 Hypothalamus
- 22 Interthalamic adhesion
- 23 Pineal body
- 24 Left mamillary body
- 25 Pituitary gland (hypophysis)
- 26 Choroid plexus of 3rd ventricle

C17, C18, C20:

- 27 Caudate nucleus
- 28 Pulvinar
- 29 Medial geniculate body
- 30 Lateral geniculate body

Mesencephalon (midbrain)

- 31 Quadrigeminal lamina
- 32 Tegmentum
- 33 Cerebral peduncle

- 34 Cerebral aquaduct

Cerebellum

- 35 Cerebellum
 - a Vermis
 - b Tonsil
 - c Flocculus
 - d Arbor vitae
 - e Fourth ventricle
- 36 Pons
 - f Superior cerebellar peduncle
 - g Middle cerebellar peduncle
 - h Inferior cerebellar peduncle

Brain Stem

- 37 Medulla oblongata
- 38 Olive
- 39 Pyramis
- 40 First cervical nerve

Cranial Nerves

- I Olfactory nerve
- II Optic nerve
- III Oculomotor nerve
- IV Trochlear nerve
- V Trigeminal nerve
- VI Abducens nerve
- VII Facial nerve
- VIII Vestibulocochlear nerve
- IX Glossopharyngeal nerve
- X Vagus nerve
- XI Accessory nerve
- XII Hypoglossal nerve

Circle of Willis

C20:

- 1 Anterior cerebral artery
- 2 Anterior communicating artery
- 3 Internal carotid artery
- 4 Middle cerebral artery
- 5 Posterior communicating artery
- 6 Posterior cerebral artery
- 7 Superior cerebellar artery
- 8 Basilar artery
- 9 Pontine arteries
- 10 Labyrinthine (internal acoustic) artery
- 11 Anterior inferior cerebellar artery
- 12 Vertebral artery
- 13 Posterior inferior cerebellar artery
- 14 Anterior spinal artery

Das menschliche Gehirn

El cerebro humano

Endhirn

- 1 Stirnlappen
- 2 Scheitellappen
- 3 Hinterhauptlappen
- 4 Schläfenlappen
- 5 Zentralfurche
- 6 Windung vor der Zentralfurche
- 7 Windung hinter der Zentralfurche
- 8 Riechkolben
- 9 Vordere Endhirnverbindung
- 10 Balken
- a Knie
- b Stamm
- c Wulst
- d Schnabel
- 11 Durchsichtige Scheidewand
- 12 Gewölbe
- 13 Hintere Endhirnverbindung

C16, C17, C20:

- 14 Insel
- 15 Innere Kapsel
- 16 Seitenventrikel
- e Vorderhorn
- f Mittelteil
- 17 Adergeflecht
- g Hinterhorn

C17, C20:

- h Unterhorn
- 18 Ammonshorn

Zwischenhirn

- 19 Thalamus
- 20 Grenzfurche zwischen Thalamus und Hypothalamus
- 21 Hypothalamus
- 22 Zwischenhirnverbindung
- 23 Zirbeldrüse/Epiphyse
- 24 Mamillarkörper
- 25 Hirnanhangdrüse/Hypophyse
- 26 3. Ventrikel mit Adergeflecht

C17, C18, C20:

- 27 Schweißkern
- 28 Pulvinar
- 29 Innerer Kniehöcker
- 30 Äußerer Kniehöcker

Mittelhirn

- 31 Mittelhirndach/Vierhügelplatte
- 32 Mittelhirnhaube

- 33 Hirnschenkel
- 34 Verbindung zwischen 3. und 4. Ventrikel

Hinterhirn

- 35 Kleinhirn
- a Wurm
- b Mandel
- c Flöckchen
- d Lebensbaum
- e 4. Ventrikel
- 36 Brücke
- f Oberer Kleinhirnstiel
- g Mittlerer Kleinhirnstiel
- h Unterer Kleinhirnstiel

Nachhirn

- 37 Verlängertes Mark
- 38 Olive
- 39 Pyramide
- 40 1. Halsnerv

Hirnnerven

- I Geruchsnerve
- II Sehnerv
- III Oculomotorius
- IV Trochlearis
- V Trigeminus
- VI Abducens
- VII Gesichtsnerv
- VIII Gehör- und Gleichgewichtsnerv
- IX Glossopharyngeus
- X Vagus
- XI Accessorius
- XII Hypoglossus

Hirnarterienkreislauf

C20:

- 1 Vordere Hirnarterie
- 2 Vordere Verbindungsarterie
- 3 Innere Kopfschlagader
- 4 Mittlere Hirnarterie
- 5 Hintere Verbindungsarterie
- 6 Hintere Hirnarterie
- 7 Obere Kleinhirnarterie
- 8 Basilararterie
- 9 Ast zur Brücke
- 10 Labyrintharterie
- 11 Vordere untere Kleinhirnarterie
- 12 Wirbelarterie
- 13 Hintere untere Kleinhirnarterie
- 14 Vordere Rückenmarkarterie

Telencéfalo o cerebro anterior

- 1 Lóbulo frontal
- 2 Lóbulo parietal
- 3 Lóbulo occipital
- 4 Lóbulo temporal
- 5 Surco central (de Rolando)
- 6 Circunvolución frontal ascendente (pre-rolándica)
- 7 Circunvolución parietal ascendente
- 8 Bulbo olfatorio
- 9 Comisura cerebral anterior
- 10 Cuerpo calloso
- a Rodilla
- b Tronco
- c Rodete
- d Rostro

- 11 Membrana pelúcida

- 12 Fórnix
- 13 Comisura blanca posterior

C16, C17, C20:

- 14 Insula
- 15 Cápsula interna
- 16 Ventriculo lateral
- e Cuerno anterior
- f Parte central
- 17 Plexo coroideo
- g Cuerno posterior

C17, C20:

- h Cuerno inferior
- 18 Hipocampo

Diencéfalo o cerebro intermedio

- 19 Tálamo
- 20 Surco hipotalámico (de Monro)
- 21 Hipotálamo
- 22 Adherencias intertalámicas
- 23 Glándula pineal (epifisis)
- 24 Cuerpo mamilar sin.
- 25 Glándula pituitaria (hiopófisis)
- 26 Tercer ventriculo y plexo coroideo

C17, C18, C20:

- 27 Cuerpo caudado
- 28 Pulvinar
- 29 Cuerpo geniculado interno
- 30 Cuerpo geniculado externo

Mesencéfalo o cerebro medio

- 31 Techo del mesencéfalo
- 32 Tegmento mesencefálico (calota peduncular)

- 33 Pedúnculo cerebral
- 34 Acueducto de Silvio

Metencéfalo

- 35 Cerebelo
- a Vermis
- b Tonsila
- c Flóculo
- d Arbol de la vida
- e Cuatro ventriculo
- 36 Pons
- f Pedúnculo cerebelar superior
- g Pedúnculo cerebelar medio
- h Pedúnculo cerebelar inferior

Mielencéfalo

- 37 Médula oblongada
- 38 Oliva
- 39 Pirámide
- 40 N. cervical I

Nervios craneales

- I N. olfatorio
- II N. óptico
- III N. motor ocular común
- IV N. patético
- V N. trigémino
- VI N. motor ocular externo
- VII N. facial
- VIII N. auditivo
- IX N. glossofaríngeo
- X N. neumogástrico o vago
- XI N. espinal
- XII N. hipogloso

Círculo arterial cerebral (de Willis)

C20:

- 1 A. cerebral anterior
- 2 A. comunicante anterior
- 3 A. carótida interna
- 4 A. cerebral media o silviana
- 5 A. comunicante posterior
- 6 A. cerebral posterior
- 7 A. cerebelosa superior
- 8 A. basilar
- 9 R. ad pontem
- 10 A. auditiva interna
- 11 A. cerebelosa inferior, anterior
- 12 A. vertebral
- 13 A. cerebelosa inferior, posterior
- 14 A. espinal anterior

Le cerveau humain

Téleencéphale

- 1 Lobe frontal
- 2 Lobe pariétal
- 3 Lobe occipital
- 4 Lobe temporal
- 5 Sillon central
- 6 Circonvolution précentrale
- 7 Circonvolution postcentrale
- 8 Bulbe olfactif
- 9 Commissure antérieure
- 10 Corps calleux
 - a Genou
 - b Tronc
 - c Bourrelet
 - d Bec
- 11 Cloison transparente
- 12 Voûte
- 13 Commissure postérieure

C16, C17, C20:

- 14 Insula
- 15 Capsule interne
- 16 Ventricule latéral
 - e Corne antérieure
 - f Carrefour ventriculaire
 - g Corne postérieure
- 17 Plexus choroïdien
- 18 Hippocampe

C17, C20:

- h Corne inférieure

Diencephale

- 19 Thalamus
- 20 Sillon de Monro
- 21 Hypothalamus
- 22 Adhésion interthalamique
- 23 Corps pinéal (épiphyse)
- 24 Tubercules mamillaires
- 25 Glande pituitaire (hypophyse)
- 26 Plexus choroïde médian

C17, C18, C20:

- 27 Noyau caudé
- 28 Tubercule postérieur du thalamus
- 29 Corps genouillé médial
- 30 Corps genouillé latéral

Mésencéphalon

- 31 Toit du mésencéphale (lame quadrijumelle)
- 32 Calotte du mésencéphale
- 33 Calotte pédonculaire

- 34 Aqueduc de Sylvius

Métencéphale

- 35 Cervelet
 - a Vermis
 - b Amygdale
 - c Flocculus du cervelet
 - d Arbre de vie
 - e Quatrième ventricule
- 36 Pont
 - f Pédoncule cérébelleux supérieur
 - g Pédoncule cérébelleux moyen
 - h Pédoncule cérébelleux inférieur

Myéleencéphale

- 37 Bulbe rachidien
- 38 Olive
- 39 Pyramide
- 40 Nerf cervical latéral

Nerfs crâniens

- I Nerf olfactif
- II Nerf optique
- III Nerf moteur oculaire commun
- IV Nerf pathétique
- V Nerf trijumeau
- VI Nerf moteur oculaire externe
- VII Nerf facial
- VIII Nerf vestibulo-cochléaire
- IX Nerf glossopharyngien
- X Nerf vague
- XI Nerf accessoire
- XII Nerf hypoglosse

Cercle de Willis

C20:

- 1 Artère cérébrale antérieure
- 2 Artère communicante antérieure
- 3 Artère carotide interne
- 4 Artère cérébrale moyenne
- 5 Artère communicante postérieure
- 6 Artère cérébrale postérieure
- 7 Artère cérébrale supérieure
- 8 Artère basilaire
- 9 Branche du pont
- 10 Artère du labyrinthe
- 11 Artère cérébrale inférieure antérieure
- 12 Artère vertébrale
- 13 Artère cérébrale inférieure postérieure
- 14 Artère spinale antérieure





3B Scientific Products

www.3bscientific.com