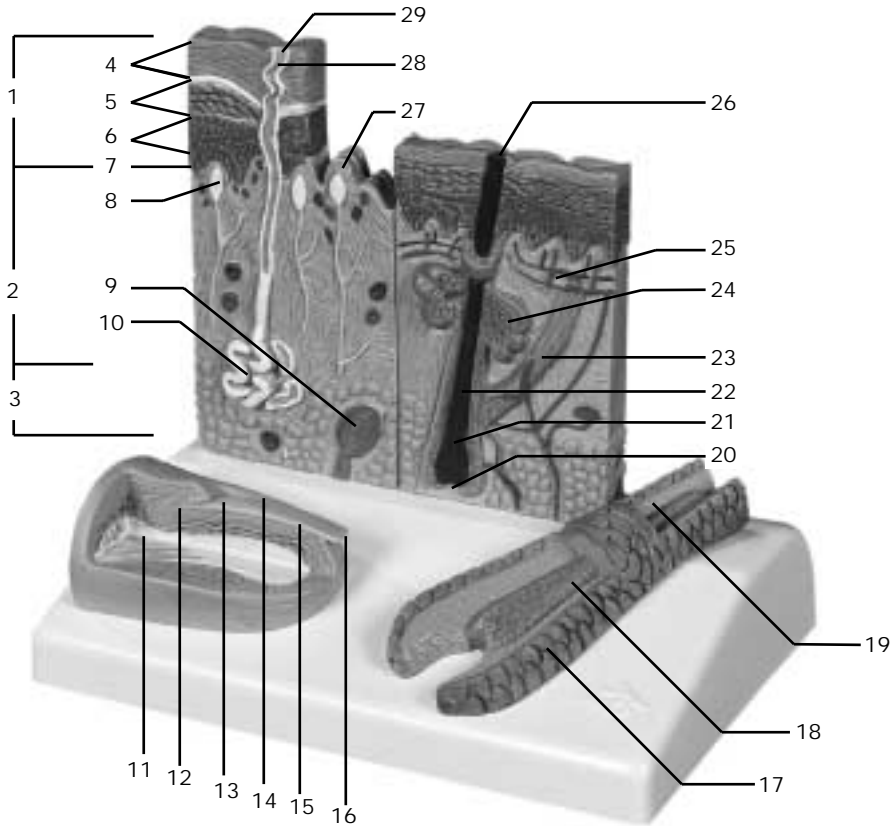


J14



Cutis, Unguis, Radix pili



- | | |
|---|-------------------------|
| 1 Epidermis | 16 Margo liber |
| 2 Dermis | 17 Cuticula pili |
| 3 Tela subcutanea | 18 Medulla pili |
| 4 Stratum corneum | 19 Cortex pili |
| 5 Stratum granulosum | 20 Papilla pili |
| 6 Stratum spinosum | 21 Bulbus pili |
| 7 Stratum basale | 22 Radix pili |
| 8 Corpusculum tactus (MEISSNER) | 23 M. arrector pili |
| 9 Corpusculum lamellosum (VATER-PACINI) | 24 Glandula sebacea |
| 10 Glandula sudorifer merocrina | 25 Plexus subpapillaris |
| 11 Manus, phalanx distalis | 26 Scapus pili |
| 12 Matrix unguis | 27 Papilla |
| 13 Lunula | 28 Ductus sudorifer |
| 14 Vallum unguis | 29 Porus sudorifer |
| 15 Corpus unguis | |

Skin section with nail and hair root

- | | |
|--------------------------------|----------------------------|
| 1 Epidermis | 16 Free margin of nail |
| 2 Derma | 17 Hair cuticle |
| 3 Subcutaneous tissue | 18 Medulla of hair |
| 4 Horny layer of epidermis | 19 Cortex of hair |
| 5 Granular layer of epidermis | 20 Hair papilla |
| 6 Spinous layer of epidermis | 21 Hair bulb |
| 7 Basal layer of epidermis | 22 Root of hair |
| 8 MEISSNER's tactile corpuscle | 23 Arrector muscle of hair |
| 9 VATER-PACINI corpuscle | 24 Sebaceous gland |
| 10 Sweat gland | 25 Subpapillary plexus |
| 11 Distal phalange of hand | 26 Hair shaft |
| 12 Matrix of nail | 27 Papilla |
| 13 Lunula of nail | 28 Sudoriferous duct |
| 14 Nail wall | 29 Sweat pore |
| 15 Body of nail | |

Hautschnitt mit Nagel und Haarwurzel

- | | |
|--------------------------------|----------------------------|
| 1 Oberhaut | 16 Freier Nagelrand |
| 2 Lederhaut | 17 Haarhäutchen |
| 3 Unterhautfettgewebe | 18 Haarmark |
| 4 Hornschicht | 19 Haarrinde |
| 5 Stratum granulosum | 20 Haarpapille |
| 6 Stachelzellschicht | 21 Haarzwiebel |
| 7 Basalschicht | 22 Haarwurzel |
| 8 MEISSNERsches Tastkörperchen | 23 Aufrichter des Haares |
| 9 VATER-PACINI Körperchen | 24 Talgdrüse |
| 10 Schweißdrüse | 25 Subpapilläres Gefäßnetz |
| 11 Fingerendglied | 26 Haarschaft |
| 12 Nagelmatrix | 27 Papille |
| 13 Nagelmond | 28 Schweißdrüsengang |
| 14 Nagelwall | 29 Schweißdrüsenöffnung |
| 15 Nagelkörper | |

Corte de la piel con uña y raíz de pelo

- | | |
|------------------------------|------------------------|
| 1 Epidermis | 16 Borde libre |
| 2 Dermis | 17 Cuticula del pelo |
| 3 Estrato subcutáneo | 18 Médula del pelo |
| 4 Estrato córneo | 19 Corteza del pelo |
| 5 Estrato granulosa | 20 Papila pilosa |
| 6 Estrato germinativo | 21 Bulbo peloso |
| 7 Capa basal | 22 Raíz pilosa |
| 8 Corpúsculo de MEISSNER | 23 M. erector del pelo |
| 9 Corpúsculo de VATER-PACINI | 24 Glándula sebácea |
| 10 Glándula sudorípara | 25 Plexo subpapilar |
| 11 Mano, falange distal | 26 Tallo del pelo |
| 12 Matriz ce la uña | 27 Papila |
| 13 Lúnula | 28 Conducto sudorífero |
| 14 Vallécula unguis | 29 Poro sudorífero |
| 15 Cuerpo de la uña | |

Coupe de le peau avec ongle et racine de poil

- | | |
|------------------------------------|------------------------------------|
| 1 Epiderme | 16 Extrémité libre de l'ongle |
| 2 Derme | 17 Cuticule du poil |
| 3 Hypoderme | 18 Moelle du poil |
| 4 Couche cornée de l'épiderme | 19 Cortex du poil |
| 5 Couche granuleuse de l'épiderme | 20 Papille pileuse |
| 6 Couche de MALPIGHI de l'épiderme | 21 Bulbe pileux |
| 7 Couche basale de l'épiderme | 22 Racine du poil |
| 8 Corpuscule de MEISSNER | 23 M. arrecteur du poil |
| 9 Corpuscule de PACINI | 24 Glande sébacée |
| 10 Glande sudoripare | 25 Plexus sous-papillaire |
| 11 Main, phalange distale | 26 Tige du poil |
| 12 Matrice de l'ongle | 27 Papille |
| 13 Lunule | 28 Canal sudorifère |
| 14 Paroi de l'ongle | 29 Orifice de la glande sudoripare |
| 15 Corps de l'ongle | |

Seção de pele com unha e raiz capilar

- | | |
|------------------------------------|----------------------|
| 1 Epiderme | 16 Margem livre |
| 2 Derme | 17 Cuticula do pêlo |
| 3 Tela subcutânea | 18 Medula do pêlo |
| 4 Estrato córneo | 19 Córtex do pêlo |
| 5 Estrato granuloso | 20 Papila pilosa |
| 6 Estrato espinhoso | 21 Bulbo piloso |
| 7 Estrato basal | 22 Raiz do pêlo |
| 8 Corpúsculo tátil de MEISSNER | 23 M. eretor do pêlo |
| 9 Corpúsculo tátil de VATER-PACINI | 24 Glândula sebácea |
| 10 Glândula sudorípara | 25 Plexo subpapilar |
| 11 Falanges distais da mão | 26 Haste do pêlo |
| 12 Matriz da unha | 27 Papila |
| 13 Lúnula | 28 Ducto sudorífero |
| 14 Vale da unha | 29 Poro de suor |
| 15 Corpo da unha | |



3B Scientific Products

Internet: <http://www.3bscientific.com>