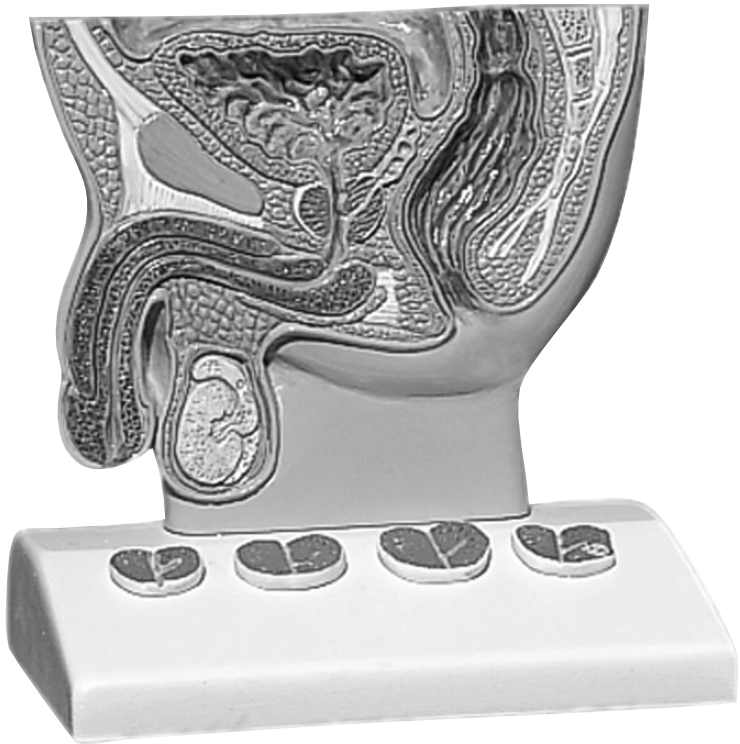

K41




Latin

- 1 Spatium retropubicum
 - 2 Linea alba
 - 3 Ligamentum fundiforme penis
 - 4 Symphysis pubica
 - 5 Corpus cavernosum penis
 - 6 Corpus spongiosum penis
 - 7 Glans penis
 - 8 Fossa navicularis urethrae, ostium urethrae externum
 - 9 Testis
 - 10 Epididymis
 - 11 Urethra, pars membranacea
 - 12 M. transversus perinei profundus
 - 13 M. sphincter ani externus
 - 14 Anus
 - 15 M. sphincter ani internus
 - 16 Ligamentum anococcygeum
 - 17 Ampulla recti
 - 18 Prostata
 - 19 Os coccygeum
 - 20 Os sacrum
 - 21 Excavatio rectovesicalis
 - 22 Vesica urinaria
 - 23 Ostium ureteris
 - 24 Ostium urethrae internum
 - 25 Filum terminale
-
- A Gesunde Prostata
 - B Geringgradige benigne Prostat hyperplasie
 - C Ausgeprägte benigne Prostat hyperplasie mit Einengung der Harnröhre
 - D Prostatakarzinom



Prostate Model

English

- 1 Retropubic space, Retzius´space
 - 2 White line of abdomen/Hunter´s line
 - 3 Fundiform ligament of penis
 - 4 Pubic symphysis
 - 5 Cavernous body of penis
 - 6 Spongy body of male urethra
 - 7 Glans of penis
 - 8 Navicular fossa of male urethra, external orifice of urethra
 - 9 Testicle
 - 10 Epididymis
 - 11 Membranous part of urethra
 - 12 Deep transverse perineal muscle
 - 13 External sphincter muscle of anus
 - 14 Anus
 - 15 Internal sphincter muscle of anus
 - 16 Anococcygeal ligament
 - 17 Rectal ampulla
 - 18 Prostate gland
 - 19 Coccygeal bone
 - 20 Sacral bone
 - 21 Rectovesical pouch, rectovesical excavation
 - 22 Urinary bladder
 - 23 Orifice of ureter
 - 24 Internal orifice of male urethra
 - 25 Terminal filament
- A Healthy prostate gland
B Low-grade prostatic hypertrophy
C High-grade prostatic hypertrophy with stenosis of the urethra
D Carcinoma of the prostate
- 

Deutsch

- 1 Retropubischer Raum, Retzius-Raum
 - 2 Weiße Linie der Rektusscheide
 - 3 Schlingenband des Gliedes
 - 4 Schambeinfuge
 - 5 Gliederschwellkörper
 - 6 Harnröhrenschwellkörper
 - 7 Eichel
 - 8 Äußere Harnröhrenöffnung
 - 9 Hoden
 - 10 Nebenhoden
 - 11 Membranöser Teil der Harnröhre
 - 12 Tiefer, querverlaufender Damm-Muskel
 - 13 Äußerer Afterschließmuskel
 - 14 After
 - 15 Innerer Afterschließmuskel
 - 16 Band zwischen After und Steißbein
 - 17 Erweiterter Teil des Mastdarms
 - 18 Vorsteherdrüse
 - 19 Steißbein
 - 20 Kreuzbein
 - 21 Bauchfelltasche zwischen Mastdarm und Harnblase
 - 22 Harnblase
 - 23 Einmündung des Harnleiters
 - 24 Innere Harnröhrenmündung
 - 25 Endfaden des Rückenmarks
- A Gesunde Vorsteherdrüse
B Leichte, gutartige Vergrößerung der Vorsteherdrüse
C Schwerere, gutartige Vergrößerung der Vorsteherdrüse mit Einengung der Harnröhre
D Bösartiger Krebsknoten in der Vorsteherdrüse
- 

Prostata Modell

Modelo de la Próstata

Español

- 1 Espacio retropúbico/Espacio de Retzius
- 2 Línea alba/Línea de Hunter
- 3 Ligamento fundiforme (o suspensorio) del pene
- 4 Sinfisis púbica
- 5 Cuerpo cavernoso del pene
- 6 Cuerpo esponjoso del pene
- 7 Glándula del pene
- 8 Fosa navicular uretral, meato uretral externo
- 9 Testículo
- 10 Epidídimo
- 11 Uretra, porción membranosa
- 12 Músculo transverso profundo del perineo
- 13 Músculo esfínter anal externo
- 14 Ano
- 15 Músculo esfínter anal interno
- 16 Ligamento anococcígeo
- 17 Ampolla rectal
- 18 Próstata
- 19 Hueso cóccigeo
- 20 Hueso sacro
- 21 Excavación rectovesical
- 22 Vejiga urinaria
- 23 Meato ureteral
- 24 Meato uretral interno
- 25 Filamento terminal




- A Próstata sana
- B Hiperplasia prostática benigna moderada
- C Hiperplasia prostática benigna marcada con estenosis de la uretra
- D Carcinoma prostático

Français

Modèle de la prostate

- 1 Espace rétropubien
- 2 Ligne blanche
- 3 Ligament frondiforme du pénis
- 4 Symphyse pubienne
- 5 Corps caverneux du pénis
- 6 Corps spongieux du pénis
- 7 Gland du pénis
- 8 Fosse naviculaire de l'urètre
- 9 Testicule
- 10 Epididyme
- 11 Urètre, partie membraneuse
- 12 M. transverse profond du périnée
- 13 M. sphincter de l'anus externe
- 14 Anus
- 15 M. sphincter de l'anus interne
- 16 Ligament anococcygien
- 17 Ampoule du rectum
- 18 Prostate
- 19 Coccyx
- 20 Sacrum
- 21 Excavation recto-vésicale
- 22 Vessie urinaire
- 23 Orifice de l'urètre
- 24 Orifice interne de l'urètre
- 25 Filament terminal



- A Prostate saine
- B Hyperplasie prostatique légèrement bénigne
- C Hyperplasie prostatique bénigne marquée accompagnée d'une constriction de l'urètre
- D Carcinome de la prostate

Modelo de próstata

Português

- 1 Espaço retropúbico, espaço de Retzius
 - 2 Linha Alba
 - 3 Ligamento fundiforme do pênis
 - 4 Junta do osso púbico
 - 5 Corpo cavernoso
 - 6 Corpo cavernoso uretral
 - 7 Glânde
 - 8 Orifício uretral externo
 - 9 Testículos
 - 10 Epidídimo
 - 11 Parte membranosa da uretra
 - 12 Músculo transverso profundo do períneo
 - 13 Esfíncter externo
 - 14 Ânus
 - 15 Esfíncter interno
 - 16 Ligamento anococcígeo
 - 17 Ampola retal
 - 18 Próstata
 - 19 Cóccix
 - 20 Osso sacro
 - 21 Cavidade peritoneal entre o reto e a bexiga
 - 22 Bexiga
 - 23 Orifício uretral
 - 24 Orifício uretral interno
 - 25 Extremidade do Filamento medular
- A Próstata saudável
B Ligeira hiperplasia prostática benigna
C Forte hiperplasia prostática benigna com constrição da uretra
D Carcinoma prostático

Italiano

Modello di prostata

- 1 Area retropubica, spazio di Retzius
 - 2 Linea bianca della guaina del retto
 - 3 Legamento a cappio del membro
 - 4 Sinfisi pubica
 - 5 Corpo cavernoso del membro
 - 6 Corpo cavernoso dell'uretra
 - 7 Glânde
 - 8 Apertura esterna dell'uretra
 - 9 Testicoli
 - 10 Epididimo
 - 11 Parte membranosa dell'uretra
 - 12 Muscolo profondo trasversale del perineo
 - 13 Muscolo esterno di chiusura dell'ano
 - 14 Ano
 - 15 Muscolo interno di chiusura dell'ano
 - 16 Legamento tra ano e coccige
 - 17 Parte dilatata dell'intestino retto
 - 18 Prostata
 - 19 Coccige
 - 20 Osso sacro
 - 21 Tasca del peritoneo tra retto e vescica
 - 22 Vescica
 - 23 Sbocco dell'uretere
 - 24 Sbocco interno dell'uretra
 - 25 Filo estremo del midollo spinale
- A Prostata sana
B Leggera ipertrofia benigna della prostata
C Grave ipertrofia benigna della prostata con restringimento dell'uretra
D Noduli cancerosi maligni nella prostata

前立腺モデル

日本語

- 1 恥骨後隙、レッチウス腔
- 2 白線（ハンター線）
- 3 陰茎ワナ靱帯
- 4 恥骨結合
- 5 陰茎海綿体
- 6 尿道海綿体
- 7 陰茎亀頭
- 8 尿道舟状窩、外尿道口
- 9 精巢
- 10 精巢上体
- 11 尿道の隔膜部
- 12 深会陰横筋
- 13 外肛門括約筋
- 14 肛門
- 15 内肛門括約筋
- 16 肛門尾骨靱帯
- 17 直腸膨大部
- 18 前立腺
- 19 尾骨
- 20 仙骨
- 21 直腸膀胱嚢、直腸膀胱窩
- 22 膀胱
- 23 尿道口
- 24 内尿道口
- 25 終線維



- A 健康な前立腺
- B 前期の前立腺肥大症
- C 尿道の狭窄を伴う後期の前立腺肥大症
- D 前立腺癌



3B SCIENTIFIC[®] PRODUCTS

www.3bscientific.com
Copyright 2002 for instruction manual and design of product:
3B Scientific GmbH